

Nádory

Definice: Nádor je soubor buněk rostoucí samostatně bez řízení organismu. Jeho autonomie není úplná. Je nutné krevní zásobení, (velikost do 1,5 mm výživa difuzí, pak nádor potřebuje cévní zásobení), hormonální vlivy či RF.

Morfologické znaky

- Zvětšování orgánu.
- Výrůstky.
- Nehojící se vřed.
- Zatvrdlina.

Nádor se od okolí odlišuje barvou, konzistencí, povrchem. Epitelové nádory bývají šedobílé, mesenchymové růžové.

Dělení nádorů

Dělení dle postižené tkáně

- **Mezenchymální nádory** – vznikají z mezenchymu. Řadíme sem nádory vaziva, cév, krevních buněk, tukových buněk a svalových buněk.
- **Epitelové nádory** – patří sem nádory krycího, povrchového a žláзовého epitelu.
- **Neuroektodermové nádory** – původem z buněk neuroektodermového původu (nádory CNS, periferních nervů a melanocyty).
- **Embryonální nádory** – patří sem nádory germinální a orgánově specifické.

Dělení dle chování

Nepravé nádory – pseudotumory.

- Hypertrofie.
- Hyperplazie.
- Cysta.
- Zánětlivý pseudotumor (Schlofferův tumor).
- Hamarcie – tkáň nezapojená do struktury orgánu.
- Choristie – shluky buněk na abnormálních místech.

Pravé nádory

- **Benigní** (nezhoubné) – jsou schopné se diferencovat v buňky morfologicky i funkčně podobné buňkám, z kterých benigní nádor vzniká. Nemají tendenci metastázovat – zakládat dceřiná ložiska, růst je omezený, ale může omezovat okolní tkáň. Jsou podobné původní tkáni, opouzdřené a ohraničené vazivem původní tkáně. Nositeli většinou nezpůsobuje závažné poruchy. Chirurgicky dobře odstranitelné. Jsou označeny koncovkou - **OM**.

 **Výjimky: Melanom, lymfom, seminom, zralý teratom testes.**

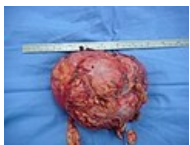- **Intermediární (semimaligní)** – na pomezí mezi zhoubnými a nezhoubnými nádory, mohou tvořit metastázy.
- **Maligní** (zhoubné) – má široké spektrum diferenciace – od primitivních buněk až po úplně zralé. Růstem ničí okolní tkáň, zakládá metastázy. Mikroskopickou strukturou je podobný nezralé tkáni. Obtížně se určuje jeho hranice.

Mezenchymové – sarkomy.
Epitelové – karcinomy.

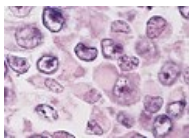
Typy projevů

- Nádor vůbec neovlivňuje funkci organismu (névus, lipom), může vadit esteticky
- Obturuje lumen dutého orgánu (výsledkem je obstrukční ikterus, ileus, hydronefróza), zužuje lumen tlakem zvenčí, utlačuje krvetvorbu (leukemie, metastázy)
- Produkuje hormony (feochromocytom, adenom hypofýzy, karcinoid)
- Destruuje okolí, vznikají píštěle, infekce
- Narušuje cévy

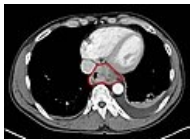Příklady nádorových nálezů



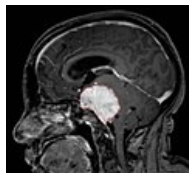
Nádor nadledviny.
Makroskopický
obraz 15 cm
velkého karcinomu
nadledviny.



Rhabdoidní nádor.
Mikroskopický
obraz.



Nádor jícnu. CT
obraz s
kontrastem. Axiální
řez.



Meningeom. MRI v
T1 váženém
obrazu s
kontrastem.
Sagitální řez.

Odkazy

Související články

- Klasifikace nádorů
- Verifikace nádoru
- PET/CT

Použitá literatura

- STŘÍTESKÝ, Jan. *Patologie*. 1. vydání. 2001. ISBN 80-86297-06-3.
- WIKIPEDIE,. *Nádor* [online]. [cit. 2010-11-14]. <<https://cs.wikipedia.org/wiki/Rakovina>>.