

# Náhlé příhody břišní v gynekologii



## Článek byl označen za rozpracovaný,

od jeho poslední editace však již uplynulo více než 30 dní

Chcete-li jej upravit, pokuste se nejprve vyhledat autora v historii ([https://www.wikiskripta.eu/index.php?title=N%C3%A1hl%C3%A9\\_p%C5%99%C3%ADhody\\_b%C5%99i%C5%A1n%C3%AD\\_v\\_gynekologii&action=history](https://www.wikiskripta.eu/index.php?title=N%C3%A1hl%C3%A9_p%C5%99%C3%ADhody_b%C5%99i%C5%A1n%C3%AD_v_gynekologii&action=history)) a kontaktovat jej. Podívejte se také do diskuse ([https://www.wikiskripta.eu/w/Diskuse:N%C3%A1hl%C3%A9\\_p%C5%99%C3%ADhody\\_b%C5%99i%C5%A1n%C3%AD\\_v\\_gynekologii](https://www.wikiskripta.eu/w/Diskuse:N%C3%A1hl%C3%A9_p%C5%99%C3%ADhody_b%C5%99i%C5%A1n%C3%AD_v_gynekologii)).

Pokud vše nasvědčuje tomu, že původní autor nebude v editacích v nejbližší době pokračovat, odstraňte šablonu {{Pracuje se}} a stránku .

Stránka byla naposledy aktualizována v úterý 19. října 2021 v 23:32.

**Náhlé příhody břišní** se vyznačují náhlým *vznikem z plného zdraví*. Mají rychlý průběh, ohrožují na životě a zpravidla vyžadují neodkladnou operaci. Obvykle vedou do hrožícího nebo rozvíjejícího se šoku, někdy se závažnými komplikacemi (DIC, MODS).

## Diagnostika

Náhlé příhody břišní diagnostikuje zpravidla terénní lékař. Dle anamnézy a fyzikálního nálezu je třeba rozhodnout, zda se o náhlou příhodu jedná. Pak případně zajišťuje vitální funkce a urychlený transport do lůžkového zařízení. Ústavní lékař pak provádí diferenciální diagnózu a určuje druh náhlé příhody. Odlišujeme, zda je to NPB **zánětlivá**, **ileózní** či **krvácivá**. Je třeba zjistit příčinu a rozlišit postižený orgán, rozhodneme, zda budeme léčit konzervativně či operačně.

### Vyšetření

- Vitální funkce – stav vědomí, TK, tep, kvalita pulzové vlny, frekvence a typ dýchání, zbarvení kůže;
- sledujeme činnost uropoetického systému – diuréza, dysurie, strangurie, hematurie, anurie, nefralgie;
- sledujeme činnost GIT – zvracení, odchod stolice a plynů, charakter peristaltiky;
- krvácení z rodidel, teplota, charakter bolesti;
- dokud není objasněna příčina NPB nepodáváme léky, které by zastřely klinický obraz (ATB, kortikoidy, opioidy, spazmoanalgetika, antipyretika a laxativa).

### Objektivní nález

- **defense musculaire** (při dráždění peritonea): nemusí být výrazné u starých, těhotných a šestinedělek, u podvyživených; paradoxně se může vyskytnout při poranění orgánů břišních či hrudních, u pneumonie, při AIM;
- **Blumberg, Rovsing a Lanz**: u pelvické a retrocekální apendicitidy mohou být negativní;
- **Lennanderův příznak**: rozdíl teploty v axile a v rektu o víc jak 1 °C.

*Z diferenciálně diagnostického hlediska* dělíme příhody na NPB gynekologického původu, gynekologická zevní krvácení a stavy bezvědomí.

## Náhlé příhody břišní v gynekologii

Náhlé příhody břišní v gynekologii jsou často spojeny s krvácením a vyžadují operaci. Pokud jsou zánětlivé, tak jsou obvykle v pánvi dobře ohraničeny a u starších lze volit i konzervativní léčbu. U náhlých příhod břišních dominuje bolest – může být difúzní, lokalizovaná, kolikovitá, viscerální i somatická.

### K nejčastějším náhlým příhodám břišním v těhotenství patří

- Ektopická gravidita;
- ruptura hemoragické cysty (ovariální apoplexie);
- PID s rupturou abscesu;
- torze adnex;
- torze pedunkulujícího myomu.

### Podle lokalizace bolesti rozlišujeme algický syndrom pravého a levého podbříšku

#### 1. Algický syndrom pravého podbříšku:

- příčiny chirurgické: apendicitida, gastroenteritida, zánět či litiáza nízko uloženého žlučníku, perforace duodenálního vředu, lymfadenitis mesenterialis, morbus Crohn, zánět Meckelova divertiklu, karcinoid apendixu, torze omenta;
- příčiny gynekologické: graviditas extrauterina, torze adnex, adnexitida, akutní pelveoperitonitida, tuboovariální absces, ruptura folikulární či korpusluteinní cysty, ovulační krize;

- příčiny urologické: renální kolika, ren migrans, hydronefróza;
  - příčiny interní: pneumonie, pleuritida.
2. **Algický syndrom levého podbřišku:**
- méně častý, obvykle je gynekologického či urologického původu.

## Graviditas extrauterina

Nejčastější náhlá příhoda v gynekologii, přesnější termín je ektopická gravidita (protože se sem počítají i těhotenství cervikální a isthmická a ty jsou intrauterinně). Ektopicky se blastocysta uchytne u 0,5 % gravidit, v poslední době výskyt narůstá.

Lokalizace – nejčastěji je ve vejcovodu (95–97 %);

Rýhující se vajíčko má schopnost nidace (od 6. dne), nejvhodnějším místem je endometrium, ale uchytí se kdekoli ve vnitřním genitálu nebo na serózních blanách. Výjimečně se stane, že se začne vyvíjet v cervixu uteri, tato gravidita mívá nejzávažnější průběh (dochází tam k opakovanému, špatně léčitelnému krvácení, často je třeba provést život zachraňující hysterektomii).

### Příčiny

Záněty – způsobují semiobstrukce tuby (těchto polouzávěrů je více patrně díky ATB terapii). Pravděpodobnost zvyšuje nitroděložní antikoncepce, patrně ale i hormonální a endometrióza vejcovodu.

### Vývoj nidovaného vejce

Trofoblast napadá okolní tkáň, může probíhat různě. Embryo může krátce po nidaci odumřít – je to pak považováno za opožděnou menstruaci. Pokud je vejce větší a klky choria poruší cévy vejcovodu, nastane krvácení do obalu vejce, to se odlučuje, vzniká **tubární mola**. Často se stane, že kontrakce vejcovodu vypudí vejce do dutiny břišní – **abortus tubarius**. Pokud trofoblast nahodí celou stěnu může nastat **ruptura vejcovodu**, která má bouřlivý průběh, hrozí krvácení, protože krev se prakticky nesráží (fibrinogen se vysráží při kontaktu s peritoneem).

Vzácně je vajíčko vypuzeno do břišní dutiny a vzniká **abdominální gravidita**, kdy plod bývá uložen v Douglasově prostoru, vzácně ji lze donosit (to nás ale neopravňuje postupovat konzervativně – zjištěná abdominální gravidita je vždy indikací k laparotomii).

Organismus ženy prochází podobnými změnami jako při normálním těhotenství – děloha je zvětšená, endometrium deciduálně změněné, prsní žláza reaguje zduřením.

### Diagnostika ektopické gravidity

Diagnóza je obtížná zvláště u nenarušené gravidity bez hemoperitonea.

### Anamnéza

Pátráme po gynekologických infekcích, po nitroděložní antikoncepci, předchozí ektopické graviditě.

### Klinický obraz

Dominuje porucha cyklu, bolest, nepravidelné krvácení, nález adnexálního tumoru, nepřímé známky gravidity – ranní zvracení. Dále přítomny lividita rodidel, mírné zvětšení dělohy, přetrvávající vzestup bazální teploty. Při hemoperitoneu je snížený a bolestivý Douglasův prostor.

Tubání abort se projeví kolikovitými bolestmi (jak se snaží tuba vypudit vejce). Ruptura tuby – náhlá bolest v podbřišku, peritoneální dráždění, kolapsový stav, hemoperitoneum, kardiopulmonální dekompenzace, šokový stav.

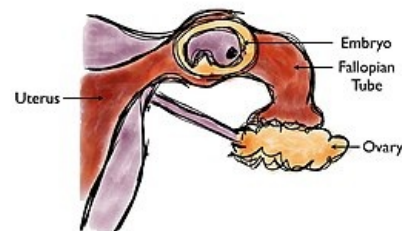Oehleckerův příznak – bolest vystřelující pod lopatku (dráždění freniku při poloze vleže). Herzfeldův a Myelanův příznak – nucení na močení a na stolici. Solovjevův příznak – při retrouterinní mola. tlakem a třením krevních sraženin vzniká v zadní klenbě poševní při pohmatu zvuk podobný chrupotu tajícího sněhu.

### Punkce Douglasova prostoru

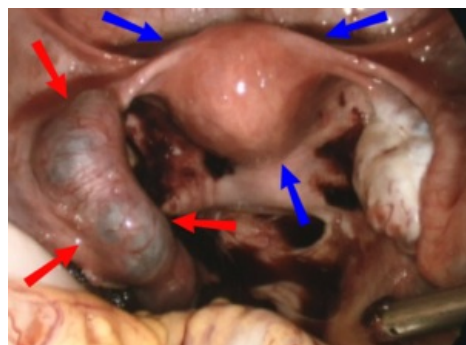
Zjistíme hemoperitoneum – tmavá, nesrážlivá krev. Dnes se tolik neprovádí, nahrazuje ji USG.

### USG

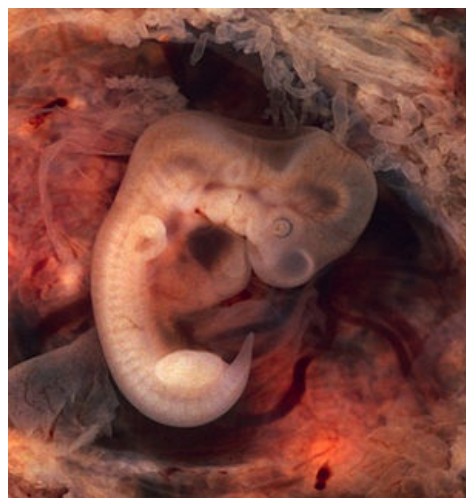Vysoká sliznice v děloze, můžeme vidět adnexální tumor, extrauterinní srdeční akci embrya, tekutinu v Douglasově prostoru; doppler tepen – zvýšený průtok je podezřelý.



Mimoděložní těhotenství ve vejcovodu



Mimoděložní těhotenství a hematosalpinx - červené šipky, děloha - modré šipky



Lidské embryo (7. týden těhotenství)

## Stanovení hCG

Hlavně při intaktní graviditě, vajíčko se ektopicky vyvíjí špatně, proto jsou hladiny nižší než by odpovídalo délce amenorey.

„Doubling time“ prodloužen. Hysterosaplingografie – dnes již ztratila na významu.

## Diferenciální diagnóza

Další stavy spojené s krvácením – ruptura folikulární či korpusluteální ovariální cysty. Apendicitida, adnexitida, rezidua po spontánním potratu, duplicitní gravidita (současně je extrauterinní a i intrauterinní).

## Terapie

Při terapeutické rozvaze se řídíme se věkem, paritou, lokálním a celkovým nálezem a požadavkem ženy na zachování generační funkce.

### Konzervativní metody

Expres plod. vejce/discize vejcovodu (parciální resekce tuby se neprovádí, neboť zvyšuje riziko dalších GEU, navíc je velká pravděpodobnost pooperačně vzniklé neprůchodnosti vejcovodu).

### Radikální terapie (salpingektomie)

Většinou operujeme laparoskopicky (obvykle provádíme laparoskopii diagnostickou a terapií hned navážeme). U těžkých stavů s velkou ztrátou krve.

### Medikamentózní terapie

Lze celkově i lokálně, kdy pod USG kontrolou vpravíme do plodového vejce látky způsobující jeho odumrtí (prostaglandiny, cytostatika). Tento postup je vhodný jen pro velmi časná těhotenství.

## Torze adnex

Torze adnex je po ektopické graviditě druhá nejčastější NPB v gynekologii. Dochází k torzi pohyblivého ovariálního tumoru nebo stopkatého myomu (ale může dojít i k torzi zdravého vejcovodu).

## Klinický obraz

Probíhá prudce nebo pozvolna (záleží k jak velkému zaškrcení dochází). Pokud dojde k částečné rotaci, utlačí se žíly, tepenný přítok zůstane zachován – dochází k městnání v cystě, k otoku či ke krvácení. Pokud dojde i k zaškrcení tepen, rozvíjí se nekróza a zánětlivá reakce peritonea. Při několikanásobné torzi – prudké bolesti, často s rozvojem šoku.

## Objektivní nález

- Nauzea, zvracení, zástava odchodu plynů a stolice, bolesti trvalého charakteru;
- tep zrychlený, nitkovitý, kůže chladná, pokrytá potem.

## Diagnóza

Na možnou torzi nás upozorní anamnéza a fyzikální vyšetření – břicho je vzedmuté, difúzně bolestivé (maximum v podbřišku), defense musculaire. Palpačně per vaginam – extrémně bolestivá rezistence vedle dělohy. Definitivní diagnózu určí USG a laparoskopie. Nález na břiše je ale častěji indikací k akutní laparotomii.

## Terapie

Rozsah operace se řídí vitalitou adnex po obnově prokrvení. V příznivých případech provedeme po derotaci jen cystektomii nebo parciální resekci ovaria. V nepříznivém stavu s nekrózou je řešením adnexektomie.

## Náhlé příhody břišní v těhotenství

Náhle vzniklé stavy, které se rozvíjejí z plného zdraví, s rychlým průběhem. Hlavním příznakem bývá abdominopelvická bolest. Jedná se o závažné stavy ohrožující plod i matku, proto je nezbytná rychlá diagnostika a následující terapie.

Časté příčiny NPB u těhotných:

- Gastrointestinální (apendicitida, cholecystitida, ileus);
- gynekologické (torze adnex);
- urologické (nefolitiáza, pyelonefritida);
- vaskulární.

Změny anatomických poměrů v dutině břišní, související s těhotenstvím, mohou mít vliv na krevní zásobení břišních orgánů, tím naruší odtok moči a střevní pasáž. Dále způsobují břišní dyskomfort (zvracení, bolesti břicha, meteorismus, obstipace). Zvýšení hormonálních hladin (estrogeny, progesterony) přispívají ke vzniku žlučových konkrementů a ke snížení tonu žlučníku. Nejčastější příčinou je apendicitida.

**Appendicitida** se v těhotenství vyskytuje vzácně, nejčastěji kolem 3. měsíce gravidity. Ohrožuje na životě matku i plod. Appendix je v těhotenství vlivem hormonů překrvený a prosáklý, snadněji podléhá gangréně. Vysunutí céka a jeho izolace dělohou nedovolí ohraničení zánětu, ten snadno přechází na dělohu a vede k jejím kontrakcím.

## Diagnostika

Diagnostika je obtížná, protože děloha překáží vyšetření, posouvá červ z normální polohy. Od 4. měsíce se posouvá bod bolestivosti vzhůru (v 8.–9. měsíci leží pod obloukem žeber). Některé příznaky appendicitidy navíc patří v těhotenství k normálním – nauzea, zvracení, poruchy peristaltiky, tachykardie. Chybí také další důležitý příznak peritoneálního dráždění – *défense musculaire*, jelikož děloha brání kontaktu s peritoneem.

- **Aldersův test** – těhotnou převracíme na levý bok za stálého tlaku na bolestivé místo, pokud bolest ustane, je děložního původu a nesvědčí pro appendicitidu.
- **Sitkovského příznak** – naopak, při převrácení na pravý bok se objeví bolesti v ileocekální krajině, to svědčí pro appendicitidu.

## Odkazy

### Použitá literatura

- ČECH, Evžen, Zdeněk HÁJEK a Karel MARŠÁL, et al. *Porodnictví*. 2. vydání. Praha : Grada, 2006. 544 s. ISBN 80-247-1303-9.
- BRECKWOLDT, Meinert. *Gynekologie a porodnictví*. 1. vydání. Martin : Osveta, 1997. 648 s. ISBN 80-88824-56-7.
- BENEŠ, Jiří. *Otázky pro státní zkoušku z Gynekologie a porodnictví* [online]. ©2008. [cit. 2011]. <[http://jirben2.chytrak.cz/materialy/gynda\\_JB.doc](http://jirben2.chytrak.cz/materialy/gynda_JB.doc)>.
- MÁRA, Michal. *Náhlé příhody břišní v gynekologii, kazuistiky* [přednáška k předmětu Předstátnicová stáž z gynekologie a porodnictví, obor Gynekologie a porodnictví, 1. LF UK]. Praha. -. Dostupné také z <<https://el.lf1.cuni.cz/gpmara2a>>.
- ROSENDORF, J.; LIŠKA, V.; PÁLEK, R.; TŘEŠKA, V., Náhlé příhody břišní v těhotenství: retrospektivní studie gravidních pacientek hospitalizovaných pro bolesti břicha. *Pro lékaře*. 2020, roč. 99, č. 3, s. 131–135. Dostupné také z: <https://www.prolekare.cz/casopisy/rozhledy-v-chirurgii/2020-3-2/nahle-prihody-brisni-v-tehotenstvi-retrospektivni-studie-gravidnich-pacientek-hospitalizovanych-pro-bolesti-bricha-122065>
- Gynekologie a porodnictví (Martius 2005).