

Nervus hypoglossus

N. XII., podjazykový nerv je nervem pro motorickou inervaci jazyka.

Anatomie

Inervace

Motoricky inervuje všechny intraglossální a extraglossální svaly (**kromě m. palatoglossus, n. vagus**)

Pozn.: **Spojky z cervikální míchy** inervují skrze n. hypoglossus také infrahyoidní svaly.

Jádro

- *nucleus nervi hypoglossi* – motorické jádro uložené pod spodinou IV. komory mozkové, na úrovni medulla oblongata

Průběh kmene

Vlákna (10-15) vybíhají z jádra prodlouženou míchou ventrolaterálně, vystupují před olivou, kde se kořenová vlákna sbíhají v kmen nervus hypoglossus a ten vystupuje z lebky skrze kondyly v **canalis nervi hypoglossi**. Po výstupu z lebky přijímá nervová vlákna z C1–C3 pro inervaci **infrahyoidních svalů**.

- **arcus nervi hypoglossi** je obloukovité stočení n. XII. pod zadním bříškem **m. digastricus**, kříží arteria carotis externa i interna, je mírně nadvihnutý průběhem a. sternocleidomastoidea, směřuje dopředu a dostává se do štrbiny mezi m. mylohyoideus a hyoglossus, mezi svaly jazyka má spojky s n. lingualis, který k n. XII. připojuje svá **propriocepční vlákna**.

Větvě

1. spojka s n. vagus a truncus sympathicus (parasymptická a sympatická vlákna pro cévy jazyka)
2. **radix superior ansae cervicalis** (*ramus descendens nervi hypoglossi*) – příjem vláken z C1 a C2, odděluje se v místě křížení s a. carotis interna, k m. omohyoideus
3. spojením s **radix inferior ansae cervicalis** (z nervů C2 a C3) vzniká **ansa cervicalis** (ansa cervicalis profunda, ansa nervi hypoglossi) – inervuje infrahyoidní svaly (m. omohyoideus, sternohyoideus, sternothyroideus, thyrohyoideus)
4. **rami linguales** – konečné větve z *arcus nervi hypoglossi*

Neurologie

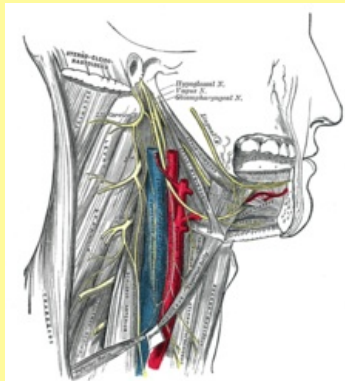
Klinický obraz při porušení n. XII:

- Při **jednostranné nukleární** nebo **infranukleární lézi**:
 - dochází k **hemiglosoplegii** (obrně poloviny jazyka)
 - postižená strana jazyka je **atrofická**, někdy se objevují **fascikulace**
 - v klidu se jazyk stáčí na zdravou stranu a při plazení se stáčí opačně, tedy na postiženou stranu
- Při **oboustranné lézi**:
 - dochází k ochrnutí obou polovin jazyka (**glossoplegie**) – nelze vypláznout, je narušená řeč (**dysartrie**)
- **Jednostranná supranukleární léze** zasahující **tractus corticobulbaris**
 - bývá lehce **postiženo svalstvo kontralaterální poloviny jazyka**
 - při plazení se jazyk uchyluje na zdravou stranu (převaha zdravé poloviny)
 - nejsou atrofie, ani fascikulace
 - nejčastější příčinou je **iktus**, kde jsou tyto příznaky doprovázeny hemiplegií

Odkazy

nervus hypoglossus

podjazykový nerv



Nervus hypoglossus – syntopie

TA A14.2.01.191 (<https://i.faa.unifr.ch/Public/EntryPage/TA98%20Tree/Entity%20TA98%20EN/14.2.01.191%20Entity%20TA98%20EN.htm>)

Funkce motoricky inervuje všechny intraglossální a extraglossální svaly

Odstup z *nucleus nervi hypoglossi*

Větvě spojka s *nervus vagus* a *truncus sympathicus*, *radix superior ansae cervicalis*, *ansa cervicalis* (vzniká spojením s *radix inferior ansae cervicalis*), *rami linguales*

Obraz obrny **jednostranná léze:** hemiglosoplegie – v klidu se jazyk stáčí na zdravou stranu, při plazení na postiženou

oboustranná léze: dysartrie, nelze vypláznout

Související články

- Intraglosální svaly
- Extraglosální svaly
- Bulbární syndrom

Použitá literatura

- ČIHÁK, Radomír. *Anatomie 3*. 2. vydání. Praha : Grada Publishing a. s., 2004. 692 s. s. 505-506. ISBN 80-247-1132-X.
- AMBLER, Zdeněk. *neurologie pro studenty lékařské fakulty*. 1. vydání. Praha : Karolinum, 2001. 399 s. s. 63-64. ISBN 80-246-0080-3.