

Obrna nervus axillaris

Nervus axillaris je krátký nerv, který vystupuje z *plexus brachialis*. Může být poměrně snadno poraněn. Vychází z **fasciculus posterior** plexus brachialis, obtáčí oblast *collum chirurgicum humeri* a pokračuje na dorzální stranu do *foramen humerotricipitale* a následně do *m. deltoideus*.

 Podrobnější informace naleznete na stránce *Nervus axillaris*.

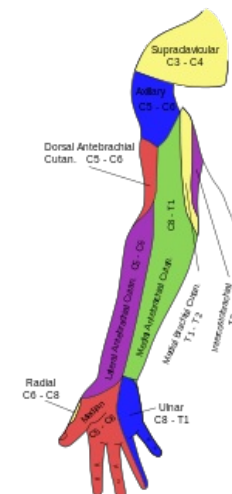
Nejčastější poranění n. axillaris

K nejčastějším obrnám *n. axillaris* dochází při **zlomeninách humeru** v oblasti *collum chirurgicum*. Dále může být zraněn při **luxaci ramenního kloubu**, případně při poranění deltového svalu (tupý náraz na rameno).

Obraz obrny

Nervus axillaris motoricky inervuje *m. deltoideus* a částečně *m. teres minor*. Obrnou tohoto nervu dojde k vyřazení funkce těchto svalů. Nedostatečná hybnost *m. deltoideus* **znemožní abdukci paže k horizontále**. To se projevuje nemožností provedení každodenních pohybů - např. sáhnutí do kapsy, zasunutí ruky do rukávy, otření rtů. Dále dochází k **častějším subluxacím v art. humeri**, neboť *caput humeri* není dostatečně dobře fixováno v *cavitas glenoidalis*.

Narušení *n. axillaris* dále znamená **poruchu čítí v regio brachii lateralis (pars superior)**, kterou je inervuje jeho senzitivní větev.



Senzitivní inervace paže

Odkazy

Související články

- Nervus axillaris
- Plexus brachialis
- Zlomeniny humeru
- Obrna nervus ulnaris
- Obrna nervus radialis
- Obrna nervus medianus
- Paréza plexus brachialis

Převzato z

- PASTOR, Jan. *Langenbeck's medical web page* [online]. [cit. 2009]. <<https://langenbeck.webs.com/>>.

Použitá literatura

- ČIHÁK, Radomír. *Anatomie 1*. 3. vydání. Praha : Grada Publishing, a.s., 2011. 552 s. sv. 1. ISBN 978-8-247-3817-8.
- PETROVICKÝ, Pavel, et al. *Anatomie s topografií a klinickými aplikacemi 1. : Pohybové ústrojí*. 1. vydání. Martin, SR : Vydavatel'stvo Osvěta, 2001. 463 s. sv. 1. ISBN 80-8063-046-1.