

Operace katarakty a komplikace

Katarakta je onemocnění, při kterém dochází k zakalení oční čočky.

 *Podrobnější informace naleznete na stránce Katarakta.*

Indikace k operaci

- pokles zrakové ostrosti (6/9–6/12 a horší),
- terapeutické – u pacientů s glaukomem s uzavřeným úhlem,
- ojediněle kosmetické důvody.

Techniky operace katarakty

Reklinace

Tato operační metoda patřila mezi vůbec **první operace katarakty**. Nejspíše ji začali provádět v Indii kolem roku 600 př. n. l. Jednalo se o luxaci čočky do sklivcového prostoru pomocí ostré jehly. K operaci docházelo až v konečném stádiu oslepnutí pacienta v důsledku častých infekcí, ke kterým docházelo.

Intrakapsulární extrakce

U této metody docházelo k **odstranění celé čočky i s intaktním pouzdrem**. Nevýhodou však zůstává velká operační rána (téměř 180° po obvodu oka). Pomocí kryosondy dochází k rozrušení zonul a vyjmutí čočky. Aby nedošlo k vzestupu nitroočního tlaku v důsledku pupilárního bloku, provádí se k tomuto výkonu *bazální iridektomie*. Oko zůstává afakické. Ke korekci se používají brýle +11 D.

Extrakapsulární extrakce

Průkopníkem tohoto zákroku je francouzský oční lékař Daviel, který roku 1748 tuto operaci katarakty poprvé popsal. Při operaci dochází k **odstranění zkaleného kortexu a jádra čočky. Zachovává se převážná část čočkového pouzdra, které následně slouží pro implantaci zadněkomorové nitrooční čočky (PC IOL)**. V důsledku zachování zadního pouzdra čočky je nižší riziko vzniku odchlípení sítnice a cystoidního makulárního edému.

Fakoemulzifikace

Nejnovější metoda extrakce, u níž dochází k **rozmělnění čočkových hmot ultrazvukem a následnému odsátí**. Mezi její výhody oproti ostatním operacím patří především malý řez, který snižuje riziko pooperačních komplikací a dobu rekonvalescence. Při operacích šedého zákalu se nejčastěji volí tato metoda.

Existují dva základní chirurgické přístupy:

1. **sklérokorneální tunelový řez,**
2. **rohovkový řez.**


Peroperační komplikace

- *ruptura zadního pouzdra čočky* – nejčastější komplikace
- *expulsivní hemoragie*

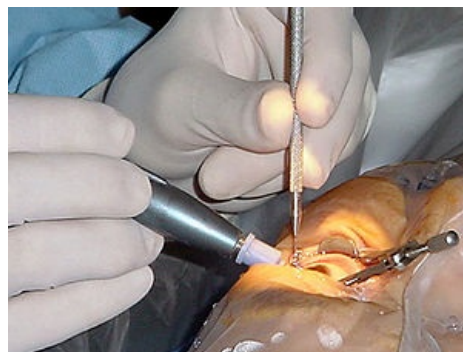
Pooperační komplikace

- *vzestup nitroočního tlaku*
- *edém a striata rohovky*
- *akutní bakteriální endoftalmitida*
- *cystoidní makulární edém*
- *odchlípení sítnice*
- *sekundární katarakta*

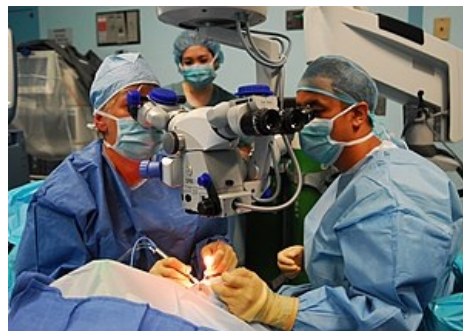Odkazy



Katarakta



Operace katarakty



Operace katarakty

Související články

- Odchlípení sítnice
- Katarakta
- Glaukom

Externí odkazy

- <http://sedyzakal.ordinace.biz/>

Použitá literatura

- ROZSÍVAL, Pavel, et al. *Oční lékařství*. 1. vydání. Galén, Karolinum, 2006. 373 s. ISBN 80-7262-404-0.