

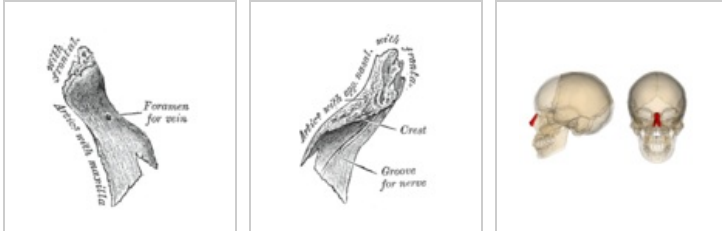
Os nasale

Kost nosní (*os nasale*) je drobná párová kost lebky.

Anatomické struktury

Kůstky jsou připojeny k pars nasalis ossis frontalis a k proc. frontalis maxillae. Mediálně se společně stýkají. Dohromady tak tvoří základ kořene nosu, na jejich konce potom nasedají nosní chrupavky.

V kůstce můžeme z vnitřní strany pozorovat sulcus ethmoidalis pro nervovou větevku n. ophthalmicus (1. větev n. trigeminus), která probíhá ke hřebu nosu. Dále obsahuje foramen nasale pro malé nervy a cévy.



Pravá kůstka
zvnějšku

Pravá kůstka
zevnitř

Nosní kůstky v
lebce

Nejběžnější variace

Mezi variace patří asymetrie obou kostí a drobné kůstky v přilehlých švech.

Odkazy

Související články

- [Kosti neurocrania](#)
- [Nos](#)

Použitá literatura

- ČIHÁK, Radomír. *Anatomie I*. 2. vydání. Praha : Grada, 2001. 516 s. s. 162. ISBN 978-80-7169-970-5.