

# Osifikující fibrom

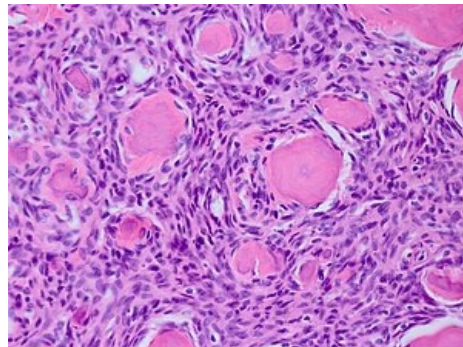
Označuje se jako **fibroosteom** (dále fibrocementom, osteogenní fibrom, benigní osteoblastom). Jde o benigní neepitelové nádorové onemocnění, obtížně rozlišitelné od fibrózní dysplazie. Fibroosteom je na rozdíl od dysplazie opouzdřený.

## Výskyt

- Vyskytuje se již u dětí a v mladém věku

## Charakter postižení

- Častěji bývá postižena mandibula
- Čelist se pomalu zvětšuje, ale nebolí
- Tvář se deformuje
- Vzhledem k opouzdření se dá nádor lehce odstranit
- Nacházíme různě velké kalcifikace



Osifikující fibrom, preparát HE

## Odkazy

### Související články

- Fibrózní kostní dysplázie
- Cherubismus

### Použitá literatura

- LIŠKA, Karel. *Orofaciální patologie : Učebnice pro lékařské fakulty*. 1. vydání. Praha : Avicenum, 1983.