

Pakloub

Pakloub (*pseudoartróza*) je charakterizován jako porucha hojení zlomeniny, kdy nedochází ke kostěnému srůstu fragmentů ani za dobu **dvojnásobnou** v porovnání s normálním průběhem hojení (do té doby hovoříme pouze o *prodlouženém hojení*).

Lomná linie je vyplněná **vazivem** a obklopena vazivovým **pouzdem**, které obsahuje **tekutinu**.

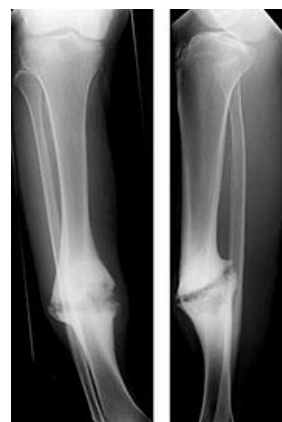Klasifikace podle klinického nálezu

- **chabé**: nepevné, s velkou patologickou *pohyblivostí*, nesnese zatížení
- **pevné**: bez patologické hybnosti, snáší i zatěžování

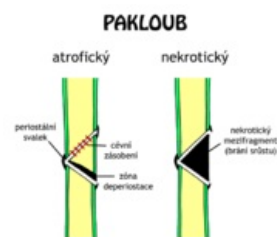
Klasifikace podle Čecha a Webera

1. **Vitální** – nedostatečná stabilizace a imobilizace zlomeniny, **dostatečné prokrvení** a tendence k hojení.
 - *Hypertrofický*;
 - *normotrofický* – vzniká většinou u nestabilních osteosyntéz;
 - *oligotrofický* – vzniká většinou přetaženou skeletální trakcí.
2. **Avitální** – **nedostatečné prokrvení**, sklerotizace nebo osteoporóza konců kostí.
 - *Dystrofický*;
 - *nekrotický*;
 - *defektní*;
 - *atrofický*.

Nejzávažnější formou je **pakloub infikovaný** – vyskytuje se u všech výše uvedených forem a může vést až k amputaci končetiny. Zvláštním příkladem je **pakloub tibie** při zlomeninách bérce, kde se dříve zhojí fibula a působí jako rozpěrka (podobně při zlomeninách radia působí dřívější zhojení ulny).



Hypertrofický pakloub tibie



Atrofický a nekrotický pakloub

Odkazy

Související články

- Poruchy hojení zlomenin
 - Malunion
 - Prodloužené hojení

Zdroj

- PASTOR, Jan. *Langenbeck's medical web page* [online]. [cit. 12.4.2010]. <<https://langenbeck.webs.com/>>.