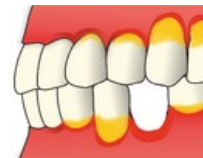

Parodontitis

Parodontitidy jsou onemocněním všech složek závěsného aparátu. Typické jsou vznikem **pravých parodontálních chobotů**. Dochází k destrukci epitelového úponu a postupně i ke změnám na kosti (resorpce).



Etiopatogeneze

Hlavní etiologické faktory:

- bakterie mikrobiálního plaku,
- vnímavý imunitní systém jedince.

Vedlejší faktory:

- hormonální vlivy,
- diabetes mellitus,
- kouření,
- zvýšená retence plaku (převíslé výplně, nevyhovující protetické práce, hyperplastické dásně, ortodontické anomálie, vedlejší účinky léků, ...)
- traumatická artikulace,
- anatomické odchylky měkkých tkání (mělké vestibulum, tah uzdiček, ...)

Plaková teorie

Nespecifická plaková teorie

Kvantita bakterií hraje větší roli, než druhové zastoupení (nespecifická infekce). Platí hlavně u marginálních parodontitid.

Specifická plaková teorie

Konkrétní parodontální patogen, nebo jejich skupina. Platí u juvenilní parodontitidy.

Exogenní plaková teorie

Infekci vyvolají bakterie, které se ve fyziologické mikroflóře plaku nenacházejí.

Klinický obraz

Pravý parodontální chobot

Vniká ztrátou attachmentu v důsledku destrukce kolagenních vláken, resorpce alveolární kosti a apikální migrace spojovacího epitelu.

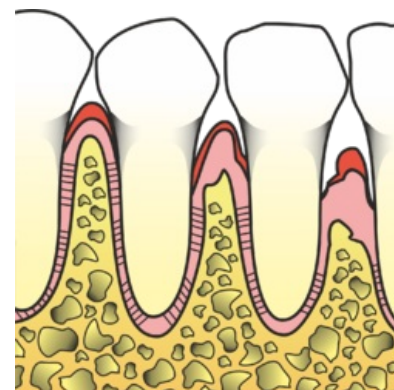
Rozlišujeme 2 typy:

1. **Supraalveolární chobot** končí nad úrovní alveolární kosti.
2. **Intraalveolární chobot** končí pod úrovní alveolární kosti.

Resorpce alveolární kosti

Zpočátku ubývá kompakta a postupně dochází ke snižování okraje alveolární kosti. Existují 2 základní typy resorpce:

- Při **horizontální resorpci** jsou septa postižena stejně a resorptivní plocha tak tvoří linii.
- **Vertikální resorpce** je strmě přikloněna k postiženému zubu. Typická pro přetížené zuby (traumatická artikulace, ...)




Vznik parodontálního chobotu

Typy kostních defektů

Podle vztahu resorpce alveolární kosti k zubu či zubům rozlišujeme následující typy kostních defektů:

1. **Třístěnný kostní defekt** vzniká v případě postižení alveolární kosti pouze ve vztahu k 1 zubu.
2. Při **dvoustěnném kostním defektu** postihuje resorpce oba sousední zuby.
3. **Jednostěnný kostní defekt** navíc zahrnuje ještě resorpci orální nebo vestibulární stěny alveolární kosti.
4. U **cirkulárního kostního defektu** chybí kost kolem dokola zubu.



Resorpce kosti

Postižení furkací

U vícekořenových zubů (**molárů**) může docházet také k resorpci kosti mezi jednotlivými kořeny. Postižení furkace se zjišťuje speciální **Nabersovou sondou**, která je kalibrovaná a má obloukovitý tvar.

1. Furkace není postižena (**F0**).
2. Postižena část furkace, sonda zasahuje mezi kořeny do 3 mm (**F1**).
3. Sonda zasahuje mezi kořeny dále než do 3 mm (**F2**).
4. Postižena je celá furkace, sondou lze proniknout skrz (**F3**).

Další příznaky parodontitid

U pokročilých forem parodontitid dochází k **viklavosti zubů** a velmi pozdním příznakem bývá tzv. **putování zubů**. Mohou také vznikat **recesy**, což jsou ústupy gingivy, které vedou k odhalování krčků až kořenů. Časté jsou též **parodontální abscesy**.

Viklavost zubů

Vyšetření viklavosti provádíme bimanuálně pomocí prstů nebo prstu a nástroje.

- **Viklavost I. stupně** znamená horizontální pohyblivost do 1 mm.
- **Viklavost II. stupně** je pouze horizontální pohyblivost do 3 mm.
- **Viklavostí III. stupně** označujeme pohyblivost zubu i ve vertikálním směru a větší pohyblivost horizontální.

Putování zubů

Spontánní změna polohy zubů je typická pro horní frontální zuby při pokročilé parodontitidě. Horní řezáky se rozestupují a jdou do protruze.

Diagnostika

Klinické vyšetření:

- krvácení po sondáži;
- parodontální choboty hlubší než 3,5 mm;
- viklavost zubů;
- migrace zubů.

RTG vyšetření – RTG status (intraorální snímky):

- setřená, nejasná kompakta;
- vertikální/horizontální resorpce kosti.

Terapie parodontitid

Terapii plánujeme každému pacientovi individuálně, dle konkrétního nálezu. Obecně lze rozdělit do několika fází.

Iniciální terapie

- úprava hygieny;
- edukace a motivace pacienta;
- sanace chrupu;
- scaling, root planing;
- plán protetického ošetření;
- zábrusy;
- dlahování.

Chirurgická fáze

- extrakce zubů se špatnou prognózou;
- reaktivní parodontologické výkony.

Fáze rekonstrukční (protetická)

Fáze udržovací

- opakované návštěvy, vyšetření, motivace, instruktáž.

Jednotlivé typy parodontitid

Marginální parodontitis

Jedná se o zánětlivé, bakteriálními povlaky vyvolané onemocnění všech součástí marginálního parodontu, tzn. gingivy, periodontia, cementu a alveolární kosti. Je spojeno se ztrátou podpůrných tkání.

Klinický obraz

- symptomy gingivitidy;
- úbytek kosti, abscesy, posuny a inklinace zubů;
- parodontální choboty se ztrátou attachmentu;
- zvýšená pohyblivost zubů (pozdní symptom);
- postižené jednotlivé zuby, skupiny zubů i celá dentice;
- aktivní chobot = chobot s typickými známkami zánětu (krvácení, exsudát, ...);
- nárazovitý průběh – období progrese se střídá s obdobím stagnace.

Příčiny

- Bakteriální infekce na podkladě předchozí gingivitidy.

Parodontitis marginalis superficialis

- Zánětlivé onemocnění všech komponent parodontu se ztrátou attachmentu (rentgenologicky ztráta attachmentu) do cca 1/3 délky kořene (cemento-sklovinná hranice – apex).

Parodontitis marginalis profunda

- Zánětlivé onemocnění všech komponent parodontu se ztrátou attachmentu (rentgenologicky resorpce kosti) více než 1/3 délky kořene nebo s postižením furkace.

Dělení podle rychlosti progrese a podle stáří pacienta

Prepubertální parodontitis

- již při prořezávání mléčných zubů (2.–4. rok věku);
- lokalizovaná forma – postižení pouze jednotlivých zubů;
- generalizovaná forma – postižení všech zubů, gingiva silně zánětlivě změněná – až ztráta celé mléčné dentice, často spojena s obecnou náchylností k infekcím (např. otitis media);
- příčina – smíšená bakteriální flóra, funkční defekty granulocytů a monocytů (dědičnost).

Lokalizovaná juvenilní parodontitis (LJP)

- od věku 10 let a výš;
- těžké léze parodontu – rychle progredující osteolýza (může se zpomalit až zastavit) – střední řezáky, první moláry – symetrické rozložení;
- při neléčení – lokalizovaná forma – generalizovaná;
- během krátké doby může dojít k úplné destrukci závažného aparátu postižených zubů;
- gingiva pouze minimální známky zánětu !!! (množství plaku a zubního kamene nekoreluje se stupněm destrukce parodontu);
- prevence – sondáž I1 a M1 u pubertálních pacientů (včasné odhalení onemocnění);
- často funkční defekty granulocytů a monocytů (snížená schopnost fagocytózy a chemotaxe, neutrofily nejsou schopné usmrtit fagocytované bakterie) – AR nebo GD.

Rychle progredující parodontitis (RPP)

- RPP = rapid progressive periodontitis;
- mezi pubertou a 35. rokem – může vycházet z juvenilní parodontitidy;
- pacienti netrpí systémovým onemocněním;
- těžké léze parodontu u mnoha zubů;
- různý výskyt plaku – někteří pacienti mnoho, jiní málo;
- cyklická destrukce kosti – velmi rychlá (periodontal breakdown);
- gingiva pouze mírně zánětlivě změněná;
- mikrobiální flóra – G- anaeroby a spirochety (Porphyromonas gingivalis);
- opět možná genetická dispozice (defekt monocytů a granulocytů) – GD.

Pomalou progredující parodontitis (AP)

- AP = adult parodontitis;
- Od 30.–35. roku – vývoj na podkladě předchozí gingivitidy;
- destrukce kosti – nejsou omezeny na určité skupiny zubů (častější u M a I);
- chronický průběh – v nárazech (klidné choboty a aktivní choboty);
- gingiva fibroticky nebo zánětlivě ztlustěná (smrštění málokdy);
- nedostatečná hygiena, velké množství supra- i subgingiválního plaku a kamene;
- příčina – velké množství plaku usazující se na příhodných místech (subgingivální) bez genetické dispozice.

Odkazy

Související články

- Anatomie parodontu
- Parodontologie – základy
- Patologie parodontu
- Gingivitis
- Agresivní parodontitida

Externí odkazy

Zdroj

- POLENÍK, Pavel. *Patologie parodontu* [přednáška k předmětu Preventivní zubní lékařství, obor Zubní lékařství, LFP UK]. Plzeň. 19.12.2008.
- POLENÍK, Pavel. *Subgingivální ošetření v praxi zubního lékaře*. 1. vydání. Praha : Quintessenz, 2008. ISBN 978-80-86979-04-5.
- POLENÍK, Pavel. *Odborná praxe zubního lékaře : komplexní průvodce stomatologií. Část 6*. 1. vydání. Praha : Dashöfer, nakladatelství, 2004. ISBN 80-86229-21-1.