

# Pes anserinus



Pes anserinus (někdy zvaný též *pes anserinus superficialis*) najdeme v regio genu anterior. Jedná se o společný úpon tří svalů na *condylus medialis tibiae* (v okolí tuberositas tibiae):

- m. gracilis
- m. semitendinosus
- m. sartorius.

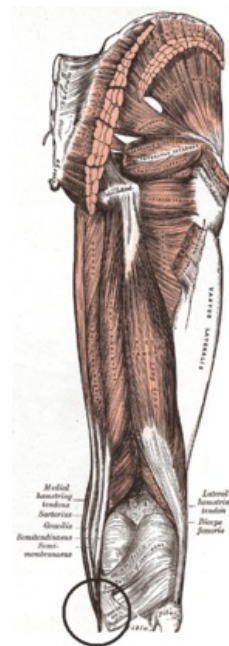
## Odkazy

### Související články

- Pes anserinus profundus
- Kolenní kloub
- Svaly dolní končetiny

### Externí odkazy

- HOLEK, Martin. *Topografie horní a dolní končetiny : Multimediální podpora výuky klinických a zdravotnických oborů* [online]. Portál 3. lékařské fakulty UK [online], ©2010. Poslední revize 23.11.2011, [cit. 26.11.2011]. ISSN 1804-3143. <<http://portal.lf3.cuni.cz/clanky.php?aid=49>>.
- HÁJEK, Petr. *Topografická anatomie dolní končetiny : Multimediální podpora výuky klinických a zdravotnických oborů* [online]. Portál Lékařské fakulty v Hradci Králové [online], ©2010. Poslední revize 26.9.2011, [cit. 26.11.2011]. ISSN 1803-280X. <<http://mefanet.lfhk.cuni.cz/clanky.php?aid=27>>.
- NAŇKA, Ondřej. *Svaly a hlavní kmeny cév a nervů dolní končetiny a hlavní topografické útvary* [online]. [cit. 2015-03-12]. <<http://anat.lf1.cuni.cz/souhrny/lekzs0502b.pdf>>.



Pes anserinus