

Odstupují ze všech *rr. ventrales* krční pleteně.

Inervace:

- C1 – m. rectus capitis lateralis
- C1, C2 – m. rectus capitis anterior
- C2, C3 – m. longus capitis
- C2–C4 – m. longus colli

N. phrenicus (C4, vedlejší vlákna z C3 a z C5)

N. phrenicus je poměrně silný, smíšený nerv s převahou motorických vláken.

Průběh: vystupuje z plexus cervicalis při laterálním okraji *m. scalenus anterior*, sbíhá po jeho přední ploše skrze *apertura thoracis superior* (uložen před n. vagus) kaudálně do mediastina.

- *N. phrenicus dexter*: sestupuje dále mezi *a. et v. subclavia*, po pravém okraji *v. brachiocephalica dextra* a *v. cava superior*.
- *N. phrenicus sinister*: sestupuje mezi *a. et v. subclavia*, přikládá se k levému boku *arcus aortae* (před n. vagus sinister)

Kaudálně pak běží oba nervy po bocích perikardu mezi perikardem a mediastinální pleurou ventrálně od plicních hilů. Část vláken prochází vpravo skrze *foramen venae cavae* a část vlevo skrze *hiatus oesophageus* na abdominální povrch bránice.

Inervace:

Motorická vlákna:

- rr. phrenici – inervují bránici

Senzitivní vlákna:

- rr. pericardiaci – vlákna pro perikard, mediastinální a brániční pleuru
- rr. phrenicoabdominales – inervují peritoneum pod bránicí až po úroveň žlučníku a pankreatu

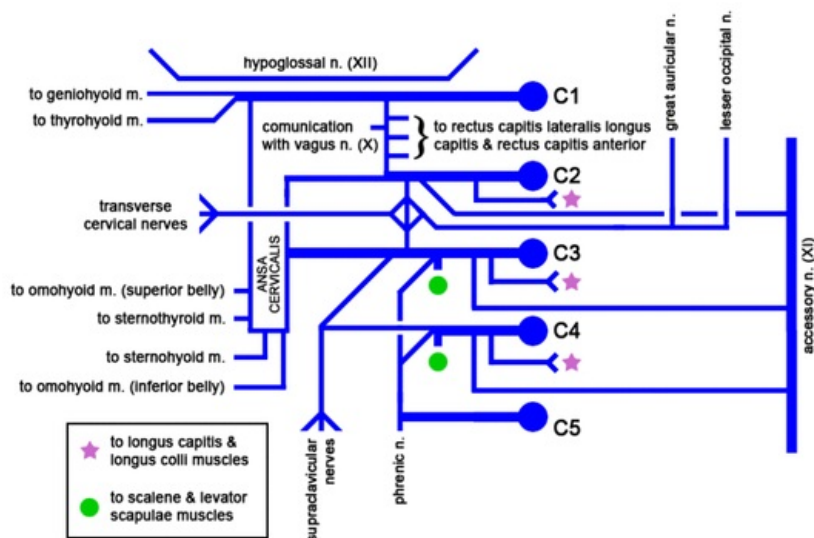


Schéma cervikálního plexu

N. phrenicus accessorius – přídatná

vlákna obvykle z C5 vedená jako samostatná větev z plexus brachialis

Klinické poznámky: Poškození n. phrenicus dx. nebo sin. způsobuje obrnu příslušné části bránice. Dráždění nervu způsobuje záškuby bránice, což může být známkou zánětu peritonea nebo poškození mozku. V běžném případě se jedná o škytavku (singultus).

Odkazy

Použitá literatura

- DYLEVSKÝ, Ivan, Rastislav DRUGA a Olga MRÁZKOVÁ. *Funkční anatomie člověka*. 1. vydání. Praha : Grada Publishing, 2000. 664 s. ISBN 80-7169-681-1.
- ČIHÁK, Radomír. *Anatomie III*. 2., uprav. a dopl. vydání. Praha : Grada, 2004. 673 s. ISBN 80-247-1132-X.