

# Plodové obaly a placenta

## Vývoj trofoblastu

Růstem plodu se zvyšují jeho nároky metabolismu, což vede ke změnám placenty. V druhém týdnu se chorion větví na mnoho sekundárních a terciárních klků, jejichž povrch je krytý syncytiotrofoblastem, pod ním je cytotrofoblast a stroma klku je tvořené vaskularizovaným mesodermem. Mateřská krev je přiváděna do placenty spirálovitými arteriemi, jejichž stěna je rozrušována cytotrofoblastem a krev se vylévá do intervilózních prostorů mezi klky. Buňky cytotrofoblastu narušují koncové úseky těchto arterií, nahrazují endothelové buňky a vytvářejí tak hybridní cévu, která obsahuje jednak buňky mateřské, jednak buňky fetální. Později se kmenové klky větví na volné klky, které vrůstají ze stran do intervilózních prostorů. Po čase dochází k částečnému vymizení cytotrofoblastu a vaziva z jejich stěn a kapiláry tak probíhají těsně pod syncytiotrofoblastem, takže fetální a mateřskou krev odděluje jen vrstva syncytiotrofoblastu a endotel cévy.

## Chorion frondosum a decidua basalis

S postupujícím těhotenstvím se mění počet a tvar jednotlivých klků choria. Na embryonálním pólu rostou a expandují, čímž vytvářejí tzv. **chorion frondosum**, na abembryonálním pólu naopak degenerují a tvoří **chorion laevis**. Decidua v oblasti chorion frondosum, **decidua basalis** obsahuje velké buňky bohaté na glykogen a lipidy. Deciduální vrstva na abembryonálním pólu je **decidua capsularis**. Postupně dochází ke srůstu amnia s choriem, a tak vzniká **amniochoriová membrána**. Růstem plodu a přibýváním amniotické tekutiny se vyklenuje decidua capsularis a srůstá s **decidua parietalis**. Na procesu výměny látek se podílí jen **chorion frondosum**, které se spolu s decidua basalis podílí na vytvoření **placenty**.

## Stavba placenty

Od čtvrtého měsíce můžeme na placentě rozlišit dvě části: **pars fetalis**, tvořená chorion frondosum a **pars materna**, tvořená decidua basalis. Na fetální straně je **choriová ploténka**, na mateřské decidua basalis. Mezi nimi jsou intervilózní prostory vyplněné mateřskou krví. Během čtvrtého a pátého měsíce vytváří decidua **deciduální septa**, která předělují intervilózní prostory neúplně, protože nedosahují až k choriové ploténce. Tato septa rozdělují placentu na tzv. **kotyledony**. Plod roste, s ním se rozšiřuje děloha i placenta. V těhotenství kryje placenta zhruba 15–30 % vnitřního povrchu dělohy.

Na konci gravidity hovoříme o **placenta discoidalis**, placenta má totiž tvar okrouhlého terče. Ve středu má tloušťku asi 3 cm a váží 500–600 g. Na jejím fetálním povrchu prosvítají početné velké artérie a vény, choriové cévy, které se sbíhají k úponu pupečníku, který je lokalizovaný přibližně ve středu placenty. Vzácně se jeho úpon nachází v oblasti plodových blan, tehdy hovoříme o **insertio velamentosa**.

## Krevní oběh v placentě

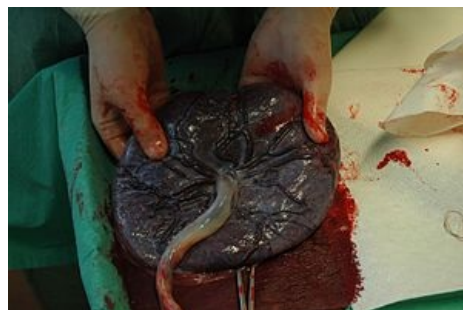
Kotyledony jsou zásobované z 80–100 spirálovitých arterií, které pronikají deciduální ploténkou. Krev proudí pod tlakem hluboko do intervilózních prostorů a omývá malé klky, které se do těchto prostorů větví vyrůstáním z kmenových klků. Jak se snižuje tlak, krev se obrací a směřuje zpět od choriové k deciduální ploténce a vstupuje do žil endometria. **Placentární membrána**, která odděluje krev matky od krve plodu má původně vrstvy:

- endotel fetálních cév,
- vazivové stroma klku,
- vrstva cytotrofoblastu,
- syncytiotrofoblast.

Postupně se však ztenčuje a odbourává se hlavně vazivo a cytotrofoblast, čímž se endotel dostává do těsného kontaktu se syncytiální membránou, a tím je umožněn vyšší stupeň výměny látek mezi krví matky a plodu.

## Funkce placenty

- **Výměna metabolitů a plynů** – hlavně kyslíku a oxidu uhličitého prostřednictvím difúze;
- **Přenos živin a elektrolytů** – aminokyselin, volných mastných kyselin, cukrů, tuků, vitamínů;
- **Přenos mateřských protilátek** – imunoglobulin G (IgG);
- **Produkce hormonů** – progesteron, estriol, (během prvních dvou měsíců hCG, který udržuje funkci corpus luteum) a somatomammotropin.<sup>[1]</sup>



Placenta

## Plodové obaly

**1. Amnion:** extraembryonální mezenchym + amniový ektoderm z epiblastu.

Jedná se o vnitřní plodový obal, který obklopuje amniovou dutinu vyplněnou amniovou tekutinou (recirkulace cca 1× za 3 hodiny). Předčasná ruptura amnia vyvolá předčasný porod, hrozí také ascendentní infekce.

**2. Allantois:** výběžek zadního střeva ze žloutkového váčku směrem do zárodečného stvolu.

Je obklopen primárním mesodermem, v němž se tvoří extraembryonální cévy pupečníku. Fetální močový měchýř spojen s allantois přes urachus.

**3. Chorion:** syncytiotrofoblast + cytotrofoblast + extraembryonální mezenchym.

*Oblast s klky* se nazývá chorion frondosum, je to choriová ploténka na embryonálním pólu směrem k decidua basalis.

Choriové klky primární: cytotrofoblast vrůstá do výběžků syncytiotrofoblastu.

Choriové klky sekundární: extraembryonální mezenchym proniká do stromatu klků.

Choriové klky terciární: v mezenchymu se formují krevní extraembryonální cévy zárodku.

*Oblast bez klků* se nazývá chorion laeve na abembryonálním pólu pod decidua capsularis.

Choriová dutina je prostor v extraembryonálním coelomu, obsahuje žloutkový váček, při expanzi amniové dutiny pak choriová dutina mizí, chorion v místě kontaktu s amniem srůstá a vzniká amniochoriová membrána.

## Odkazy

### Související články

- Placenta
- Placenta (histologie)

### Reference

- SADLER, Thomas, W. *Langmanova lékařská embryologie*. 1. české vydání. Praha : Grada, 2011. 414 s. ISBN 978-80-247-2640-3.

### Použitá literatura

TONAR,, et al. *Plodové obaly. Amnion a jeho expanze, amniová tekutina. Chorion. Placenta. Růst zárodku a plodu. Porod* [online]. [cit. 2019-03-14].

<[http://www.lfp.cuni.cz/histologie/education/doc/outlines/4\\_plodove\\_obaly\\_placenta\\_rust\\_plodu.pdf](http://www.lfp.cuni.cz/histologie/education/doc/outlines/4_plodove_obaly_placenta_rust_plodu.pdf)>.