

# Polycythaemia vera

**Polycythaemia vera** (PV, primární polycytémie, Vaquezova choroba) je nemoc s vysokým počtem erytrocytů + vysokou koncentrací Hb → zvyšuje viskozitu krve + trombotizace arterií (příčinou smrti trombóza koronárních + mozkových tepen).

## Patogeneze

- Klonální proliferace pluripotentní kmenové hematopoetické buňky, která se diferencuje převážně do erytrocytární řady;
- zvýšená citlivost progenitorů BFU-E na účinky erythropoetinu;
- možnost diferenciace v erytroidní prekuzory i bez erythropoetinu;
- dochází i k mírnému zmnožení bb. dalších řad.

## Klinický obraz

- Bolest hlavy, závratě aj.,
- trávicí problémy, častá VCHGD,
- pruritus,
- časté krvácivé / naopak arteriální i venózní trombotické příhody, vč. obliterace koronárního řečiště,
- dna,
- brunátnost, cyanóza,
- splenomegalie (v pokročilých stadiích až do pánve).

## Diagnostika a dif. dg.

- Zvýšená hodnota Hb + HTK (50–70 %),  
může být maskována v případě, že se zvýší i plazma;
- může být leukocytóza + mírný posun doleva,
- často také trombocytóza,
- saturace krve kyslíkem < 92 % může být příčinou sekundární polyglobulie,
- nízké hodnoty ferritinu častější u primární polycytémie než u sekundární polyglobulie; koncentrace vit. B12 + jeho vazebná kapacita zvýšená, konc. folátu snížena,
- u PV je koncentrace endogenního EPO snížena,
- zásadní je histologické vyš. kostní dřeně (obraz PV odlišný od reaktivních polyglobulií) + molekulárně-biologické vyšetření,
- dg. PV spočívá hl. ve zjištění obecných znaků myeloproliferativního onemocnění, při rozpacích vyloučení sekundární příčiny (obtížné),
- často trombotické / krvácivé příhody (u pacientů se sekundární polyglobulií málo).

## Terapie

- Léčebné venepunkce, erythrocytaferéza (dražší, výjimečně),
- IFN- $\alpha$ ,
- hydroxyurea,
- anagrelid + léčebné venepunkce u pacientů rezistentních na IFN + hydroxyureu,
- léčba pruritu + hyperurikémie.

## Prognóza

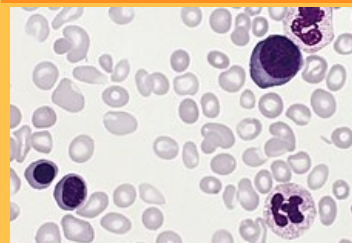
- Průměrné přežití 15 let,
- příčinou úmrtí: trombóza, akutní leukémie, jiné nádorové onemocnění, krvácení aj.<sup>[1][2]</sup>

## Souhrnné video

### Polycythaemia vera

D45 (<https://mkn10.uzis.cz/prohlizec/D45>)

9950/3 (<http://codes.iarc.fr/code/4284>)



Krevní obraz Polycythaemia vera

**Lokalizace** kostní dřeň

**Prognóza** po potlačení patologického klonu se může obnovit normální krvetvorba, predisponuje i ke vzniku AML

**Součást syndromu** hypervolémie, zvýšený hematokrit i viskozita, riziko vzniku trombů, zvýšený krevní tlak

**Terapeutické modality** chemoterapie



## Odkazy

### Reference

1. NEČAS, Emanuel, et al. *Patologická fyziologie orgánových systémů : Část I.* 2. vydání. V Praze : Karolinum, 2009. 379 s. ISBN 978-80-246-1711-4.
2. DÍTĚ, P., et al. *Vnitřní lékařství.* 2. vydání. Praha : Galén, 2007. ISBN 978-80-7262-496-6.

### Související články

- Myeloproliferativní onemocnění
- Sekundární polyglobulie
- Erytrocytóza