

Poranění čepovce (C2)

Poranění druhého krčního obratle rozdělujeme na zlomeniny *dens axis* a tzv. katovskou zlomeninu. V případě **zlomenin dentu** rozlišujeme (dle Alonsa a Andersona):

- zlomeniny apexu (odlomení vršku dens axis),
- zlomeniny těla dentu,
- zlomeniny baze dentu.

Ke zlomeninám tohoto typu dochází při prudké flexi či extenzi hlavy.

Katovská zlomenina (Hangman's fracture) je pojmenována podle mechanismu úrazu – vznikala při popravě oběšením. U této zlomeniny dochází k odlomení těla axisu od obratlového oblouku, rovina lomu prochází pedikly obratle.

Klinické projevy

Neurologický deficit provází zlomeniny C2 asi v deseti procentech. Charakteristickým příznakem je bolest v oblasti krční páteře a v okcipitální krajině. Při katovské zlomenině je většina pacientů rovněž neurologicky nepostižena, v některých případech však může dojít C2–C3 subluxaci a poranění krční míchy.

Diagnostika

- Rentgenové zobrazení v projekci předozadní, boční, transorální a dynamické;
- CT vyšetření pro průkaz linií lomu;
- MRI pro posouzení závěsného aparátu.

Léčba

Při léčbě se řídíme tím, zda je zlomenina stabilní či nestabilní. Za nestabilní považujeme zlomeniny baze dentu, jsou tedy indikovány k chirurgické osteosyntéze. U zbylých dvou typů je léčba konzervativní, a to imobilizací ve *Philadelphia límci* po dobu 10–12 týdnů.

V případě katovské zlomeniny záleží na dislokaci C2–C3. Lze postupovat konzervativně, pokud je dislokace C2–C3 minimální, a to imobilizací v krčním límci nebo halo-vestě. Chirurgicky řešíme významnější dislokace, zde provádíme fúzi C2–C3 dlahou.

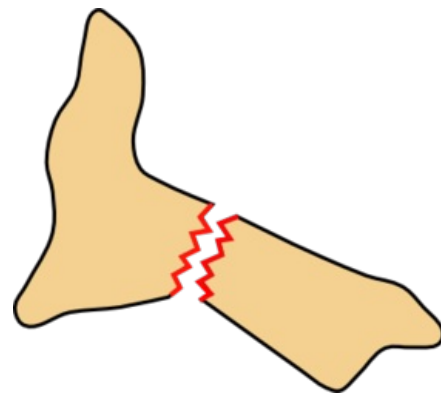
Odkazy

Související články

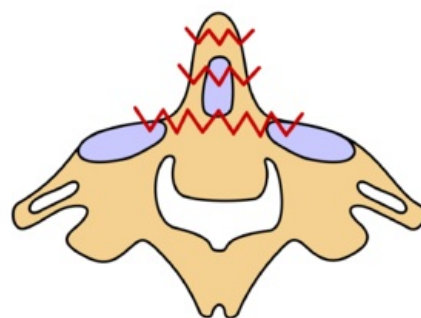
- Poranění nosiče (C1)
- Obratle

Použitá literatura

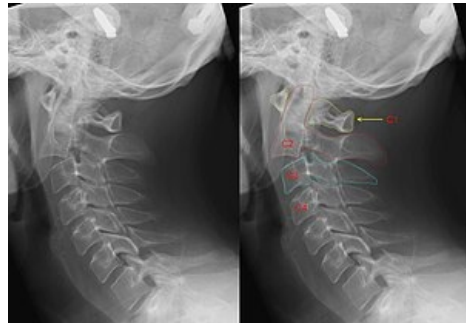
- KOUDELA, Karel, et al. *Ortopedická traumatologie*. 1. vydání. Karolinum, 2002. 147 s. ISBN 80-246-0392-6.
- SAMEŠ, Martin, et al. *Neurochirurgie : učebnice pro lékařské fakulty a postgraduální studium příbuzných oborů*. 1. vydání. Praha : Jessenius Maxdorf, 2005. 127 s. ISBN 80-7345-072-0.



Katovská zlomenina



Zlomeniny C2



Katovská zlomenina.