

Poranění měkkého kolene

Jedna z nejčastějších poranění pohybového aparátu jsou poranění měkkého kolene, která mohou být **akutní** a mohou vznikat různými mechanismy. Nesprávným nebo neúplným zahojením se z nich poté mohou vyvinout **chronické nestability**.

Akutní poranění

Podle mechanismu úrazu se dělí na

- **mediální nestability,**
- **laterální nestability.**

Mediální nestability

Vznikají násilnou abdukci a vnitřní rotací fibuly a tibie nebo působením přímého násilí na kloub z vnější strany. Nejprve dochází k poškození *ligamentum collaterale tibiale*, kloubního pouzdra a menisků. Při dalším působení může dojít k natržení *ligamentum cruciatum anterius* (případně také *ligamentum cruciatum posterius*).

Laterální nestability

Jsou méně časté než mediální nestability. Vznikají násilnou addukcí a rotací tibie a fibuly nebo přímým působením z vnitřní strany. Nejprve dochází k poškození *ligamentum collaterale fibulare*, kloubního pouzdra a menisků. Dále se mohou poškodit *ligamentum cruciatum anterius* a *ligamentum cruciatum posterius*. Může dojít až k poranění *nervus peroneus communis*.

Dále sem patří:

- **Hyperextenční poranění** – vznikají násilnou hyperextenzí, dochází k poškození zadní části kloubního pouzdra, *ligamentum cruciatum anterius et posterius* a menisků.
- **Izolovaná poranění *ligamentum cruciatum anterius*** – vznikají násilnou rotací tibie a fibuly během konečné fáze extenze.
- **Izolovaná poranění *ligamentum cruciatum posterius*** – vznikají přímým působením na přední plochu ve flexi.

Poranění *ligamentum collaterale tibiale* jsou 15x častější než poranění *lig. collaterale fibulare*. Zranění *lig. cruciatum anterius* jsou 10x častější než zranění *lig. cruciatum posterius*. Bolestivost a otok v místě poranění bývá při poranění povrchových vazivových struktur – *ligamentum collaterale* a pouzdra. Náplň kloubu, která vznikne bezprostředně po úrazu, je většinou *hemartros*. Svědčí o závažnějším poranění.

Chronické nestability kolenního kloubu

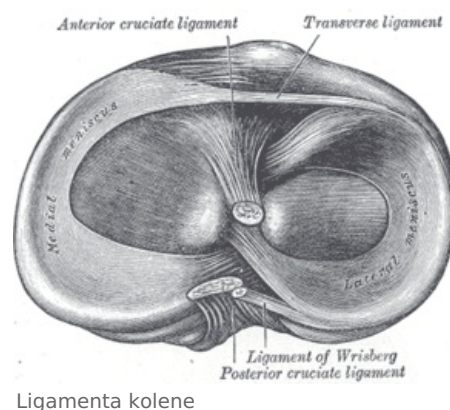
Na základě nesprávně zahojených nebo úplně nezahojených poranění vazů vznikají chronické nestability. Lehké nestability při insuficienci *ligamentum collaterale* jsou většinou kompenzované funkcí **dynamických stabilizátorů** (svalů) a jsou funkčně nevýznamné. Při insuficienci *ligamenta cruciata* dochází k postupné **distenzi sekundárních stabilizátorů** a zhoršování nestability. Funkční nestabilita s častými projevy „**vypadávání kolena**“ vede k poškození menisků, kloubní chrupavky a rozvoji artrotických změn. Chronickou nestabilitu je možné příznivě ovlivnit vhodně vedenou rehabilitací. Při přetrvávání obtíží i při běžné denní aktivitě je indikováno operační řešení.

Odkazy

Související články

- Biomechanika kolenního kloubu
- Kosti dolní končetiny
- Klouby dolní končetiny
- Meniscus

Externí odkazy



- Anatonomina (<http://www.anatonomina.org/>)

Zdroj

- ČECH, Oldřich, Antonín SOSNA a Jan BARTONÍČEK. *Poranění vazivového aparátu kolenního kloubu*. 1. vydání. Praha : Avicenum, 1986. 195 s.