

# Porfyrie

**Porfyrie** jsou skupina metabolických onemocnění s **poruchou syntézy hemu**, vyznačují se akumulací nebo zvýšenou exkrecí porfyrinů. Porfyrie můžeme dělit na erytropoetické, hepatální a erytrohepatální. Nejčastější ze skupiny těchto onemocnění je *porphyria cutanea tarda*.<sup>[1]</sup>

## Repetitorium biochemie - porfyriny

Porfyriny jsou cyklické sloučeniny tvořené čtyřmi pyrrolovými kruhy spojenými methinovými (=CH-) a u porfyrinogenů methylenovými můstky (-CH<sub>2</sub>-). Následně tvoří komplexy s ionty kovů (např. *Fe* v hemoglobinu, myoglobinu, cytochromech, katalase; *Co* ve vitaminu B12; *Mg* v chlorofylu).

Jsou barevné v různých odstínech **červeně** (na rozdíl od bezbarvých porfyrinogenů). Zbarvení je dáno systémem konjugovaných dvojných vazeb v jejich molekule, které absorbují viditelné světlo. V UV světle **červeně fluoreskují**. Z důvodu **nepostradatelnosti** pro život se musí v těle *de novo* syntetizovat (přijímané v potravě se rozkládají a slouží jako zdroj živin).

## Charakteristika porfyrií

Mutacemi genů, které řídí syntézu enzymů působících při syntéze hemu, dochází k **nedostatku produktu** metabolismu za blokem (hemu) nebo **nahromadění metabolitu** před ním.

Při defektu enzymu v časně fázi biosyntézy (před tvorbou porfyrinogenů) se v tělesných tekutinách hromadí výchozí látky **ALA** – kyselina δ-aminolevulová (kyselina 5-aminolevulová) a **PBG** – porfobilinogen, které mají toxický účinek (interferují se synaptickými funkcemi) na PNS a CNS, čímž vznikají typické příznaky – neuropatie (svalová slabost), abdominální bolest, zvýšená aktivita sympatiku a neuropsychické problémy (neklid, hysterie, psychotické stavy).

Defekty ve vyšších stupních syntézy vedou k hromadění porfyrinogenů, jejichž oxidační produkty (odpovídající porfyriny) způsobují **fotosenzitivitu** (hyperreakci na viditelné světlo v oblasti 400 nm). Při vystavení porfyrinů světlu o této vlnové délce dochází k jejich excitaci, reakci s molekulárním kyslíkem za tvorby kyslíkových radikálů, které poškozují buněčné organely včetně lysosomů → dochází k uvolnění lysosomálních enzymů, které poškozují světlu vystavenou kůži (erytém, puchýře, jizvení). Mezi příznaky onemocnění patří také červenání až hnědnutí zubů, moči a stolice, případně ústup dásní.

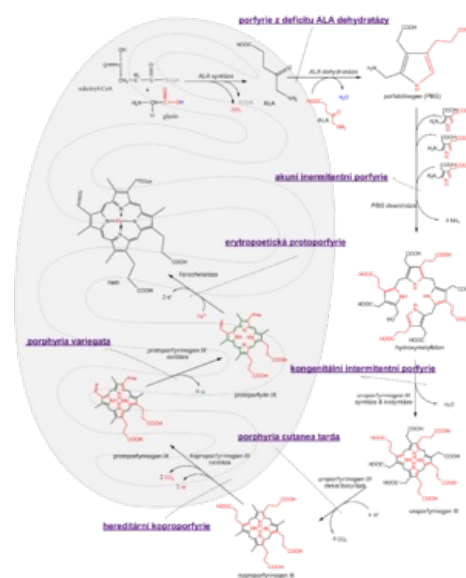
Jednotlivé způsoby eliminace mají význam v diagnostice porfyrií. ALA, PBG, uroporfyryn jsou ve vodě rozpustné → vylučují se močí. Protoporfyryn není rozpustný ve vodě → vylučuje se žlučí. Koproporfyryn se nachází ve žluči i moči, přičemž jeho vylučování močí stoupá při poškození jater.

Manifestace bývá často až v dospělosti po určitém vyvolávajícím momentu (léky, oslunění, stres, hormonální vlivy). Podáním některých léků (barbituráty, anestetika) a také alkoholu se zvyšuje aktivita ALA-synthasy, což vede ke zvýšené tvorbě porfyrinů, a tím zhoršení příznaků u pacientů s porfyriemi (eventuálně akutní atace). Akutními porfyriemi jsou častěji postiženy ženy, chronickými muži.

V akutní terapii glukóza indukci ALA-syntasy potlačuje, účinek se potencuje aplikací derivátů hemu jako hem-albumin nebo hem-arginát nebo hematin. Hem inhibuje negativní zpětnou vazbu ALA-syntasy.<sup>[2]</sup>

### Dělí se podle:

1. **nejvíce postižených orgánů produkujících porfyriny:**
  - hepatální – AIP, PCT, HCP, VP, ADP;
  - erytropoetické – CEP;
  - erytrohepatální – EPP;
2. **projevu:**
  - kožní – PCT, EPP, CEP; VP a HCP také způsobují kožní projevy;
  - jaterní – AIP, ADP, VP, HCP;
3. **průběhu:**
  - akutní – AIP, VP, HCP, ADP;
  - chronické – PCT, EPP, CEP;



Biosyntéza hemu s vyznačenými enzymovými deficitsy

Tab.: Sumarizace nálezů u porfyrií

Typ porfyrie	Postižený enzym	Hlavní příznaky	Laboratorní nález
Akutní intermitentní (hepatální)	uroporfyryinogen I kosynthetasa	abdominální bolest, neuropsychiatr. příznaky, není fotosenzitivita	U-PBG ↑, U-uroporfyryin ↑
Kongenitální erythropoetická	uroporfyryinogen III kosynthetasa	fotosenzitivita	U-uroporfyryin ↑, U-PBG ↓
Porphyria cutanea tarda (kožní)	uroporfyryinogen dekarboxylasa	fotosenzitivita	U-uroporfyryin ↑
Porphyria variegata (hepatální)	protoporfyryinogenoxidasa	fotosenzitivita, abdominální bolest, neuropsychiatrické příznaky	U-PBG ↑, F-protoporfyryin ↑
Protoporphyria (erytrohepatální)	ferrochelataasa	fotosenzitivita	F-protoporfyryin ↑, Ery-protoporfyryin ↑
Hereditární koproporfyrie (hepatální)	koproporfyryinogenoxidasa	fotosenzitivita, abdominální bolest, neuropsychiatrické příznaky	U-PBG ↑, U-uroporfyryin ↑

## Porfyrie kožní

### Porphyria cutanea tarda (PCT)

Jedná se o **AD** dědičný defekt **uroporfyryinogendekarboxylasy**, vyskytující se v poměru 1:25 000 (nejčastější forma), především u mužů středního věku. Porfyriny jsou v nadbytku vytvářeny v játrech, hromadí se zde, přenášejí se krevním oběhem až do kůže, kde způsobují **fotosenzitivitu**, což je typický symptom. Po vystavení kůže slunečnímu záření se objevují tekutinou naplněné rozsáhlé puchýře, které se hojí velice pomalu za vzniku jizev a milíí (tečkovitá bělavá ložiska). Kůže je hyperpigmentovaná, později atrofická, snadno zranitelná. Objevuje se hypertrichóza na spáncích a kolem očí. Klinická manifestace je dávana do souvislosti s poškozením jater způsobeným alkoholem, polyhalogenovanými uhlovodíky (hexachlorbenzen, dioxin), léčbou estrogeny, hepatomy, hemochromatózou nebo hepatitidou. Neléčená může vést ke karcinomu jater. Existuje **i nedědičná forma** (sporadická, tzv. PCT 1. typu). V moči nacházíme uroporfyryin, vysokou hladinu železa, v 50 % případů vysoké hladiny jaterních enzymů.

**Léčba:** opakované venepunkce (300–500 ml ve 2–4 týdenních intervalech) zbavující tělo nadbytečných porfyrinů a železa + podávání antimalarika chlorochininu (125-250 mg denně), které způsobuje pomalé vyplavování porfyrinů, dále pak ochrana před slunečním zářením (oděv, speciální krémy) a jaterní dieta.

### Vrozená (kongenitální) erythropoetická porfyrie (CEP, Güntherova choroba)

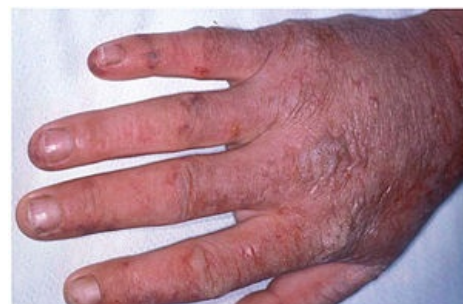Jedná se o **AR** dědičný defekt **uroporfyryinogen-III-synthasy (UROS)** vedoucí k zvýšené tvorbě porfyrinů v kostní dřeni, které se hromadí v organismu, hlavně v erytrocytech. Výskyt je 1:2–3 mil. Tato choroba se zpravidla projevuje již v dětství. **Projevy** onemocnění se různí – patří mezi ně např. tmavě červená moč (dáno přítomností uroporfyrynu a koproporfyrynu), citlivost kůže (tvorba puchýřů, jizvení) a její tmavnutí, citlivost očí, ztráta řas, anémie, splenomegalie, červené zbarvení zubů, nadměrné ochlupení (zvláště na rukou a v obličeji).

**Léčba:** transplantace kostní dřene, ochrana před slunečním zářením, krevní transfúze, splenektomie.

### Protoporfyrie (EPP)

Jedná se o **AD** dědičný defekt **ferrochelatasy**, jehož následkem dochází k hromadění protoporfyrynu v játrech, kostní dřeni a kůži. Nejčastějšími **příznaky** jsou zarudnutí, svědění a otok kůže i po krátkodobém (několik minut) vystavení kůže slunečnímu záření. Příznaky vymizí po hodinách až dnech, při opakovaném vystavení dochází k jizvení kůže a dalším variabilním kožním projevům. Choroba se většinou projevuje již v dětství. V několika málo procentech případů dochází k jaternímu poškození.

**Léčba:** zmírnění projevů pomocí beta-karotenu, antihistaminik, melanotanu, fototerapie; prevencí je používání ochranného oblečení a speciálních krémů. Na rozdíl od akutních jaterních porfyrií EPP nezhoršují žádné léky.



Akutní fotosensitivní reakce u EPP

## Porfyrie jaterní

## Akutní intermitentní porfyrie (AIP)

Podkladem pro vznik je **AD** dědičný defekt **hydroxymetylbilan syntázy** (jinými názvy **porfobilinogen deamináza**, PBGD nebo uroporfyrinogen-I-syntáza) vedoucí k hromadění prekursorů hemu v játrech. Manifestuje se **akutní atakou po zátěži** některými chemickými látkami (steroidy, léky, alkohol), hladověním, infekcí či stresem; většinou v období po pubertě. **Hlavní příznaky** jsou abdominální bolest (imitující NPB), zácpa, zvracení, hypertenze a psychické problémy (hysterie), bolesti hlavy, parézy až plegie. V moči se nachází zvýšená hladina ALA a PBG. V krvi dominuje hyponatrémie, hypokalémie s abnormalitami metabolismu cukrů a tuků. Diagnózu potvrdí snížená aktivita PBGD v erytrocytech.

**Léčba:** v akutní fázi infuze s glukózou (inhibuje ALA-syntázu) a hematinem; prevencí další ataky je vyvarování se vyvolávající látky (zákaz užívání některých léčiv nebo alkoholu).

## Porfyrie z deficitu 5-aminolevulátdehydratázy (ADP, Dossova porfyrie)

Způsobuje ji **AR** dědičný deficit **5-aminolevulátdehydratázy**.

**Symptomy** jsou abdominální bolesti a neuropsychické potíže. V moči je přítomná ALA a koproporfyryn.

## Hereditární koproporfyrie (HCP)

Vzniká **AD** dědičným defektem **koproporfyrinogenoxidázy**.

**Symptomy** zahrnují neuropsychické potíže, fotosenzitivitu, vzácně abdominální bolest, avšak časté jsou i naprosto **asymptomatické formy**. V akutním stádiu jsou v moči zvýšené hladiny ALA, PBG, koproporfyrinu (ten je také prokazatelný ve stolici).

## Porfyria variegata (VP)

Etiologie je **AD** dědičný defekt **protoporfyrinogenoxidázy**.

**Symptomy** jsou abdominální bolest, neuropsychické potíže a u některých postižených také kožní příznaky (fotosenzitivita). V moči prokazatelné vysoké hodnoty ALA, PBG, koproporfyrinu; ve stolici zvýšená exkrece protoporfyrinu a koproporfyrinu.

## Diagnóza

 *Podrobnější informace naleznete na stránce [Vyšetření metabolismu porfyrinů](#).*

Stavenovením porfyrinů v tělesných tekutinách, v moči a ve stolici (**specifická fluorescence**).

*Pozn.: porfyrinurie a vylučování ALA mohou být ale také příznakem při otravě olovem (inhibuje ALA-dehydratasu a ferrochelatasu), jehož výsledkem je anémie a nedostatek ATP.*

## Léčba porfyrií

Nemocní by měli dbát na **správnou životosprávu** – dostatek vitaminů; vyvarovat se alkoholu, česneku (obsahuje enzymy zhoršující projevy porfyrie), slunečního světla a UV záření. K symptomatologické léčbě jsou využívány **krvní transfúze** a **vstřikování hemu**.

## Odkazy

### Související články

- Hem
- Biosyntéza hemu
- Vyšetření metabolismu porfyrinů

### Externí odkazy

- Porfyrie (česká wikipedie)
- Porphyrin (anglická wikipedie)
- Schéma mutovaných enzymů a asociovaných porfyrií ([http://www.jle.com/en/revues/medecine/ejd/e-docs/00/04/18/FB/texte\\_alt\\_jleejd00203\\_gr1.jpg](http://www.jle.com/en/revues/medecine/ejd/e-docs/00/04/18/FB/texte_alt_jleejd00203_gr1.jpg))
- European Porphyrin Network (<http://porphyria.eu>)

## Zdroj

- MASOPUST, Jaroslav a Richard PRŮŠA. *Patobiochemie metabolických drah*. 2. vydání. Univerzita Karlova,

## Reference

1. ČEŠKA, Richard, et al. *Interna*. 1. vydání. Praha : Triton, 2010. 855 s. s. 315-317. ISBN 978-80-7387-423-0.
2. KÖNIGSHOFF, Melanie, et al. *Kurzlehrbuch Biochemie*. 3. vydání. Thieme, 2012. 406 s. s. 276. ISBN 9783131364135.

## Použitá literatura

- MURRAY, Robert, Daryl GRANNER a Peter MAYES, et al. *Harperova biochemie*. 4. české vydání. Jinočany : Nakladatelství H+H, 2002. 872 s. s. 354-360. ISBN 80-7319-013-3.
- LEDVINA, Miroslav, Alena STOKLASOVÁ a Jaroslav CERMÁN. *Biochemie pro studující medicíny : II. díl*. 2. vydání. Praha : Nakladatelství Karolinum, 2009. s. 336-341. ISBN 978-80-246-1415-1.
- MASOPUST, Jaroslav a Richard PRŮŠA. *Patobiochemie metabolických drah*. 1. vydání. Praha : Univerzita Karlova, 2. lékařská fakulta, 1999. 182 s. s. 104-110. ISBN 80-238-4589-6.
- KALOUSOVÁ, Marta, et al. *Patobiochemie ve schématech*. 1. vydání. Praha : Grada Publishing a.s, 2006. 264 s. s. 51-57. ISBN 80-247-1522-8.