

Průdušky

Průdušky (*lat. bronchi*) jsou rozvětveným systémem trubic dýchacího systému, které jsou zodpovědné za vedení vzduchu z průdušnice až do dýchacích oddílů plic.

Stavba

Tělo bronchů

Arbor bronchialis tvoří:

- *Bronchi principales* – 2 hlavní bronchy (*brochus principalis dexter et sinister*) odstupující z bifurcatio tracheae;
- *Bronchi lobares* – větve vystupující z hlavních bronchů (oddělují se při vstupu do plicních laloků – **tři** na pravé straně, **dvě** na levé);
- *Bronchi segmentales* – větve lalokových bronchů vstupujících do plicních segmentů.

Bronchi principales

a) *Brochus principalis dexter* je krátká (3 cm), silná trubice (průměr 1,5 cm), vyztužená chrupavkami, s mírným **odklonem doprava** k pravé plicí.

Větví se ve **3 bronchi lobares dextri**:

- *bronchus lobaris superior* – pro pravý horní lalok;
- *bronchus lobaris medius* – pro pravý střední lalok;
- *bronchus lobaris inferior* – pro pravý dolní lalok.

Cizí těleso při **vdechnutí** (aspirací) vniká asi v 75 % do **pravé horní průdušky**, vzhledem k její stavbě se širším průsvitem a směrové návaznosti na průdušnici.

b) *Bronchus principalis sinister* je delší a užší než pravý bronchus. Jeho celková délka je 4–5 cm a průměr 1,1 cm. Odstupuje od trachey pod menším úhlem než pravý bronchus.

Větví se ve **2 bronchi lobares sinistri**:

- *bronchus lobaris superior* – pro levý horní lalok;
- *bronchus lobaris inferior* – pro levý dolní lalok;

Pravý i levý lobární bronchus se rozpadá ve **2–5 bronchi segmentales**, v příslušných oblastech se dále dělí v tenčí větve. Tyto větve jdou do plicní tkáně souběžně s příslušnou větví *a. pulmonalis*, což dá za vznik úsekům plicní tkáně s přívodem větve bronchiálního stromu a větví plicní tepny **tzv. bronchopulmonálních segmentů**.

Stěny bronchů

 Podrobnější informace naleznete na stránce *Bronchy (histologie)*.

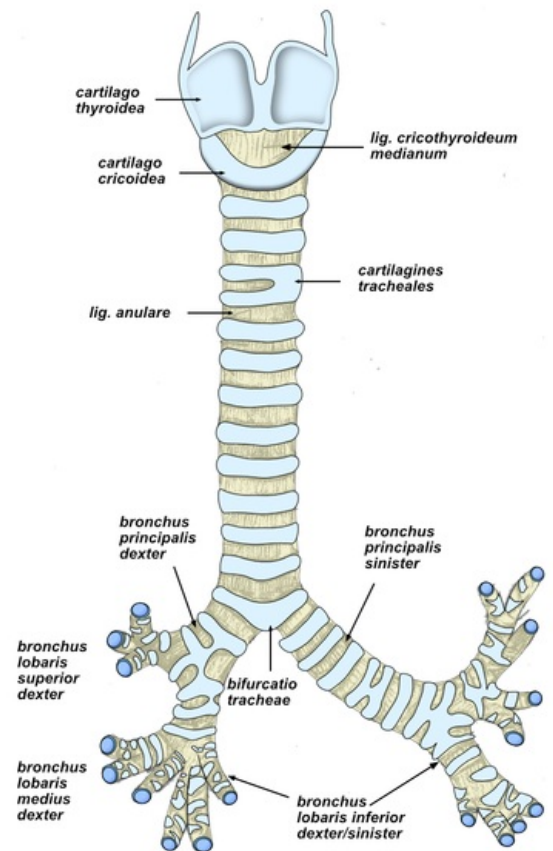
Syntopie

▪ membrana bronchopericardiaca

Je rozepnuta mezi bronchy, zasahuje i vzhůru před tracheu. Zahrnuje i část paratracheálních mízních uzlin a sestupuje frontálně před jícen až kaudálně na zadní stranu perikardu. Představuje vlastní hranici předního a zadního mediastina. Skládá se z pruhů pevného vaziva sloužících k fixaci mediastinálního úseku bronchů k zadní ploše perikardu.

▪ a. pulmonalis dextra et sinistra

Tepny příkládající se k hlavním bronchům a k plicnímu hilu. Spolu s bronchy se dělí v lalokové a dále i v segmentové větve.



- **arteriae pulmonales**

Tepny přicházejí z truncus pulmonalis (vystupující z pravé komory srdeční) po přední straně hlavních bronchů.

Pojmem epartiální bronchus označujeme pravý hlavní bronchus, který se cestou k plicí dostává svým lobárním bronchem horního laloku **nad paralelní větve tepny**. Hyparteriálním bronchem označuje levý hlavní bronchus a jeho lobární větve, které se cestou k plicí dostávají **pod paralelní větev tepny**.

- **venae pulmonales**

Probíhají nejprve před bronchem i tepnou, vpravo i vlevo se dostávají ventrokaudálně od bronchů.

Cévy a nervy bronchů

Tepny

rr. bronchiales

Samostatné větve jdoucí přímo z aorty nebo z aa. intercostales posteriores. Zásobují stěnu bronchů a bronchiolů nezávisle na aa. pulmonales.

Žíly

vv. bronchiales

Odvádí žilní krev z bronchiálních kapilár do oblasti *vena azygos*. Mezi cévami bronchů a plic jsou ve stěnách bronchů vytvořeny spojky, kterými je v plicích propojen malý a velký krevní oběh.

Mízní cévy

Vedou do mízních uzlin uložených podél bronchů, až jdou k *nodí tracheobronchiales* a z nich do hlavních mízních kmenů cestou *truncus mediastinalis dexter et sinister*.

Nervy

Pocházejí z obou nn. vagi a obsahují vlákna **sensitivní i autonomní**. Dále ze sympatiku, odkud přicházejí cestou *aorticus thoracicus*, a z něho podél tepenných *rr. bronchiales*. Parasympatická i sympatická vlákna mají na bronchy stejné účinky jako na průdušnici.

Odkazy

Související články

- Larynx
- Plíce
- Trachea (histologický preparát)

Použitá literatura

- ČIHÁK, Radomír a Miloš GRIM. *Anatomie 2*. 2. vydání. Praha : Grada Publishing, 2009. ISBN 80-247-0143-X.
- GRIM, Miloš a Rastislav DRUGA, et al. *Základy anatomie 3 : Trávicí, dýchací, močopohlavní a endokrinní systém*. 1. vydání. Praha : Galén, 2005. 163 s. ISBN 80-7262-302-8.
- HUDÁK, Radovan a David KACHLÍK, et al. *Memorix anatomie*. 2. vydání. Praha : Triton, 2013. ISBN 978-80-7387-712-5.