

# Primární a sekundární žilní městky

Jedná se o rozšíření povrchových žil resp. žil povrchového žilního systému dolních končetin. Je to jedno z nejrozšířenějších onemocnění průmyslově vyspělých zemí. Udává se, že v padesáti letech už má polovina populace nějakou formu žilní insuficience.

**Žilní městky** neboli **varixy** DK se klasicky dělí na:

1. **primární** (idiopatické) a
2. **sekundární** (posttrombotické).

## Primární varixy

Častější typ varixů. Určitý stupeň rozšíření žil DK vidíme u poloviny dospělých mužů a 2/3 žen. Závažnější stupeň onemocnění se vyskytuje až u 20 % populace.

### Stupně varixů

- Metličkové varixy;
- retikulární (poškození menších žil);
- kmenové (poškození přímo v. saphena magna a/nebo parva).

### Patogeneze

Velký vliv má **genetický podklad** vrozeného oslabení žilní stěny a nedomykavosti žilních chlopní. Dále se podílí vliv progesteronu. Dalším významným faktorem patogeneze je **insuficience chlopní ve spojkách mezi hlubokým a povrchovým systémem**, která vede k přetlačení krve z hloubky na povrch při akci svalové pumpy.

Přidatným faktorem pro vznik může být **zvýšení nitrobrříšního tlaku, práce vstojie, v sedě**. Dochází k městnání v žilním systému, čímž dojde ke kapilární proliferaci, zvýšené permeabilitě cévní stěny a následně k úniku látek do intersticia (fibrinogen).

### Klinický obraz

Zpočátku jsou varixy jen kosmetická závada. Posléze se vyskytují typické obtíže – **pocit tíže nebo tenze končetin** (hlavně večer, v horku), **noční křeče, pálení nebo svědění kůže, bolest, pocit únavy a neklidu v končetinách, edémy, usazování pigmentu** (hemosiderinu), **ekzémy až bérkové vředy**.

Mezi hlavní komplikace varixů patří **tromboflebitidy** a **ruptura varixu**.

### Diagnóza

Fyzikálním vyšetřením zjistíme rozsah varikozit. Šíření tlakové vlny vyvolané poklepem na varixy distálně svědčí pro insuficienci chlopní. Palpací je možné zjistit rozšířené otvory ve fascii, kterými procházejí insuficientní perforátory.

Klasické testy – Perthesův a Trendelenburgův – již se neuvžívají, namísto toho diagnostika pomocí **USG**.

### Terapie

Drobné flebektázie lze léčit injekcemi **sklerotizujícího roztoku** s následným kompresním obvazem. Pokud je celá saphena relativně v pořádku a jsou rozšířeny drobnější větve, odstraníme je drobnými incizemi.

Klasický výkon při poškození kmene sapheny – Babcockova operace (**stripping**). Spočívá v pečlivém vypreparování místa vtoku sapheny magny do femorální žíly ve *fossa ovalis* v tříslu. V tomto místě podvážeme všechny žilní přítoky (v. circumflexa ilium spf., v. epigastrica spf., vv. pudendae ext.) a kmen u vyústění protneme. Poté vypreparujeme saphenu před vnitřním kotníkem a zavedeme endostripor. Drátek protáhneme saphenou. Na konci má rozšíření na které se při protažení drátku kanálem nasouká celá saphena.



Varixy na pravé dolní končetině

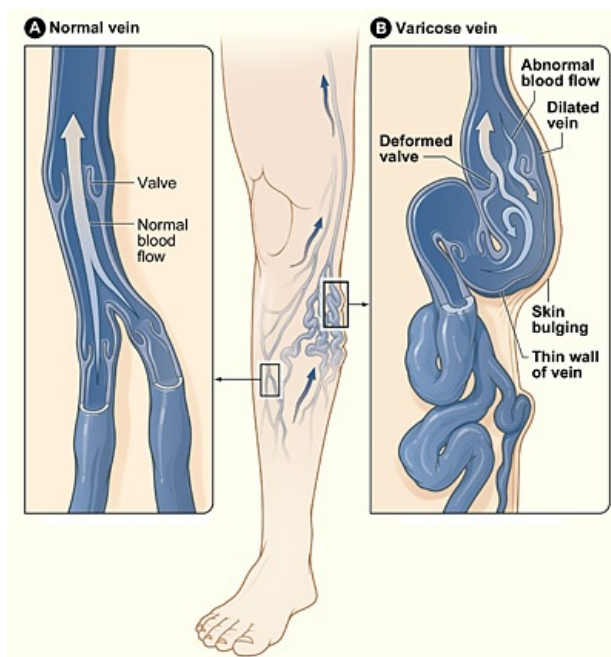
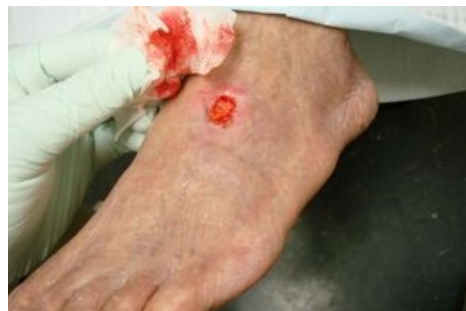

Schéma varixů na DK



Ulcerace na dorsu nohy

Obě sapheny se často užívají na bypassy, proto se tato operace indikuje uvážlivě. Vždycky se snažíme podvázat insuficientní perforátory.

## Sekundární varixy

### Patogeneze

**Následek hluboké žilní trombózy.** Hypertenze v povrchovém žilním systému při uzávěru hlubokých žil. Případně v důsledku posttrombotického syndromu – poškození chlopní hlubokých žil v průběhu rekanalizace trombózy.

### Klinický obraz

Bývají drobnější a disperznější. Rychleji vznikají kožní změny, ekzém, kožní atrofie s pigmentací a **bércový vřed**. K určení rozsahu se vedle **USG** dělá i flebografie.

### Terapie

Hlavně konzervativní – **polohování, bandážování, péče o kůži**. Při bércovém vředu je dobré ligovat přívodnou žílu a překrýt vřed kožními plastikami.

- Uzávěr pánevní žíly – cross-over bypass safeno-femorální.
- Uzávěr femorální žíly – safeno-popliteální bypass.

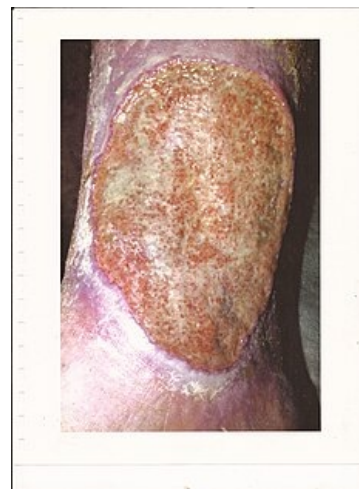## Odkazy

### Související články

- Chronická žilní nedostatečnost
- Venofarmaka
- Perthesův test
- Trendelenburgův test

### Zdroj

- BENEŠ, Jiří. *Studijní materiály* [online]. [cit. 28.6.2010]. <<http://jirben.wz.cz>>.
- ČEŠKA, Richard, ŠTULC, Tomáš, Vladimír TESAŘ a Milan LUKÁŠ, et al. *Interna*. 3. vydání. Praha : Stanislav Juhaňák - Triton, 2020. 964 s. s. 239-242. ISBN 978-80-7553-780-5.



bércový vřed