

Projevy poruch tvorby a vedení vzruchu na elektrokardiogramu

Excitace (depolarizace) většinou začíná v sinoatriálním uzlu. Po svalovině síní se šíří jako vlna. Na komory může přestoupit přes atrioventrikulární uzel, Hisův svazek, Tawarova raménka a Purkyňova vlákna. Síně jsou od komor elektricky izolovány.

Rychlost vedení vzruchu

svalovina síní	1 m/s
Hisův svazek, Tawarova raménka, Purkyňova vlákna	4 m/s
svalovina komor	0,5 m/s

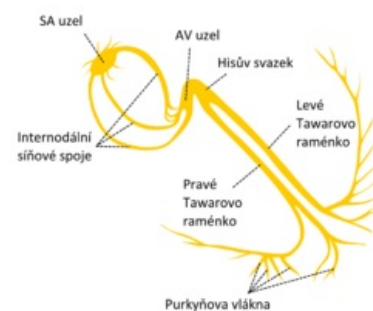
Vlastní frekvence

SA uzel	60–100/min
AV uzel	40–55/min
Hisův svazek, Tawarova raménka, Purkyňova vlákna	25–40/min

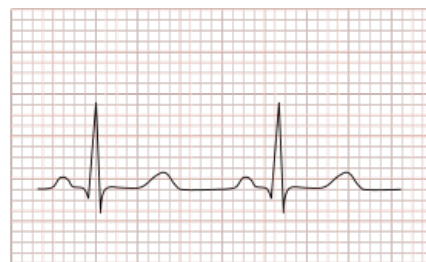 Podrobnější informace naleznete na stránce Převodní systém srdeční.

Fyziologická doba trvání jednotlivých vln, úseků a intervalů na EKG

vlna P	60–100 ms
vlna T	200 ms
interval PQ	120–200 ms
komplex QRS	60–100 ms
interval QT	340–420 ms



Převodní systém srdeční (isolovaně)



Nomální křivka EKG – fyziologická doba jednotlivých vln, úseků a intervalů

Poruchy vzniku vzruchu

Sinusový rytmus

Depolarizace ve zdravém srdci začíná v SA uzlu. Jedná se o **homotopní automacii** a vzniklý rytmus označujeme jako **sinusový**. Na EKG předchází každému QRS komplexu vlna P.

Síňový rytmus

Depolarizace začíná v síních mimo SA uzel.

Nodální (junkční) rytmus

Depolarizace vzniká v AV uzlu.

Komorový rytmus

Depolarizace může začít také v komorách, pak hovoříme o tzv. **komorovém** rytmu.

Všechny nesinusové rytmy jsou arytmie.

Poruchy v SA uzlu

Důvody vzniku poruch činnosti SA uzlu nejsou ještě dobře známy. Předpokládá se vliv stavů ischemických, hypoxických, stavy acidózy a iontového rozvratu, které mohou poškodit funkci SA uzlu.

Jeho poškozením vznikají dva klinické syndromy:

1. **sinus arrest** (sinusová zástava);
2. **syndrom nemocného SA uzlu** (sick sinus syndrome).

Přerušení automatické funkce SA uzlu (sinus arrest) se může projevit závratí až synkopou z důvodu výpadku srdeční kontrakce, kdy přerušení trvá déle než 3 sekundy. Výpadek může provázet vznik vzruchu v distálnějších částech převodního systému = **uniklá excitace / rytmus**.

Pro **syndrom nemocného sinu** je typická záchvatovitá nebo déle trvající sinusová bradykardie s malým zrychlením při fyzické zátěži, únava a závratě. Na EKG se se objeví opožděný QRS komplex. Při syndromu nemocného SA uzlu se často vyskytuje bradykardie, která je střídána paroxysmy tachykardie charakteru supraventrikulární tachyarytmie.

Vznik vzruchu mimo SA uzel

Aktivním zdrojem vzruchů, jež vedou k depolarizaci, se stane místo jiné než SA uzel. K tomu dochází v případě, že nový zdroj vzruchu je rychlejší než automacie SA uzlu. Pokud jde o jednotlivý vzruch, jedná se o předčasný stah – **extrasystolu** (příčinou bývá ischemie, hypoxie myokardu, acidóza, apod.). Také může jít o rychlejší rytmus, který naváže na předčasný stah – **tachyarytmie** (je přičítána fenoménu reentry nebo následným časným nebo pozdním repolarizacím). Obě tyto poruchy mohou mít příčinu jak supraventrikulární, tak ventrikulární.

Supraventrikulární rytmy

Místo jejich vzniku je nad komorami (SA uzel, svalovina síní nebo AV uzel). Depolarizace se šíří na komory normálně, zcela nezávisle na tom, kde supraventrikulárně začne. QRS komplex je stejný, úzký a normálně tvarovaný. Repolarizace probíhá normálně, vlna T je fyziologická.

EKG křivka

- **TF** 60/min;
- **osa** intermediární;
- **P** negativní;
- **PQ** 0,10 s;
- **QRS** 0,09 s;
- **ST** lehká deprese ve V5–V6;
- **T** negativní ve V5–V6 (obr.).

Nodální rytmus (rychlý - horní)

- **P negativní skoro ve všech svodech:** retrogradní šíření vzruchu z AV uzlu na síně → nodální rytmus.
- **Nodální rytmus:** 40–60 tepů/min → na horní hranici – relativně rychlý.

→ Obojí svědčí pro pacemaker v horní části AV uzlu. (obr.)

Síňové extrasystoly

Pokud jsou ojedinělé, nemají vliv na hemodynamiku. Vlna P přichází dříve po předchozí vlně U a může jí být překryta. Může být bifázická nebo invertovaná. Interval PQ může být zkrácen. QRS komplex je normální.

Junkční (AV) extrasystoly

V období komorového komplexu probíhá retrogradní depolarizace síní, vlna P se neznázorní. Nemají vliv na hemodynamiku.

Síňové supraventrikulární tachykardie

Zdrojem vzruchu je reentry fenomén, automatická aktivita ektopického místa nebo mnohočetná ektopická místa. Mívá charakter paroxysmální i neparoxysmální tachykardie.

Atrioventrikulární junkční supraventrikulární tachykardie

Nejčastěji jde o reentry fenomén v oblasti AV uzlu. Většinou paroxysmální forma s frekvencí 140–180/min. V průběhu záchvatu chybí vlna P.

Atrioventrikulární reentry supraventrikulární tachykardie

Vzniká, protože existuje přídatné spojení mezi síněmi a komorami. Vedení může probíhat anterogradně (ze síní na komory) nebo obráceně.

Ventrikulární rytmy

Začínají v komorách, přičemž depolarizace po svalovině komor se šíří relativně pomalu – QRS komplexy jsou široké a mají abnormální tvar. Ani repolarizace neprobíhá obvyklým způsobem – vlna T je invertovaná. Také zde může jít o ventrikulární extrasystoly a tachykardie.

Ventrikulární extrasystoly

Vzruch vzniká distálně od bifurkace Hisova svazku nebo v síti Purkyňových vláken. Vzruch se dále šíří přídatnými dráhami někdy i retrogradně, což trvá déle než při normální depolarizaci. QRS je široký a tvarově netypický. Mohou být kompenzované – jeden nebo více vzruchů z SA uzlu se neuplatní. Místo v komoře, kde vzruch vzniká, může být jedno nebo jich může být i více.

Ventrikulární tachykardie

Na EKG vidíme sérii alespoň tři extrasystol s frekvencí nad 100 revolucí/minutu. Dále vidíme široký QRS komplex, který je tvarově abnormální. Tvar QRS může být buď jednotný – **monomorfní**, nebo **polymorfní**. Odtud pak monomorfní nebo polymorfní komorová tachykardie. Může způsobit zhoršení levostranného srdečního selhání, nebo být spojena s ischemickou bolestí – vyvolat pocit palpitace, synkopu nebo přejít v komorovou fibrilaci. Příčinami bývají akutní nebo chronická ICHS, hypertrofická nebo dilatační kardiomyopatie, vrozený syndrom prodlouženého QT intervalu.

Poruchy vedení vzruchu

Zpomalení převodu

Atrioventrikulární blok + blok v Hisově svazku

Nelze je od sebe odlišit jen z povrchového EKG. Interval PR je doba, za kterou se depolarizace šíří z SA uzlu přes síně, AV uzel, podél Hisova svazku do mezikomorového septa. Pokud je PR delší nebo chybí-li QRS komplex po vlně P, jedná o poruchu vedení. AV uzel je přirozený zpomalovač převodu ze síní na komory. Jeho funkce se zhoršuje nejčastěji při ICHS.

AV blokáda I. stupně

AV blok I. stupně znamená, že každá depolarizace síní je následována depolarizací komor, ale AV vedení je zpomalené (prodloužen PR interval). Může se vyskytnout i u zdravých lidí, ale také může signalizovat např. akutní infarkt myokardu. Srdeční funkce se nezhoršuje, proto zůstává asymptomatická.

Další znaky AV blokády I. stupně:

- Prodloužené síňokomorové vedení.
- Všechny síňové vzruchy se převedou na komory.
- $PQ = 0,22\text{ s} \rightarrow$ prodloužené AV vedení \rightarrow AV blok I. stupně.
- „U“ vlna není vlnou U, ale vlnou P.
- QS v aVR je normální dutinový potenciál z pravé komory (obr.)

EKG křivka

- **TF** 84/min;
- **rytmus** sinusový;
- **osa** semihorizontální;
- **PR** ve II = 11,5 mm = 0,23 s;
- **QRS** 0,09 s;
- **QS** v aVR?!
- **ST** v izoelektrické linii;
- **T vlny** normální směr. (obr.)

AV blokáda II. stupně

AV blok II. stupně vzniká v případě, že se depolarizace síní převádí na komory přerušovaně. Rozlišujeme 2 typy:

1. **Typ I (Wenckebachův typ)**. Trvání PQ intervalu se postupně prodlužuje s každým dalším srdečním stahem na hodnoty vyšší než 0,2 s. Na konci periody se jeden vzruch nepřevede vůbec a tak se znázorní jen vlna P. Pak se nastartuje nový cyklus s PQ intervalem kratším než 0,2 s. Porucha vedení je nejčastěji v AV uzlu.
2. **Typ II (Mobitzův typ)**. Zde je normální délka všech PQ intervalů. Občas se nepřevede vzruch ze síní na komory. V tom případě se znázorní jen P vlna a na periferii chybí i pulzová vlna. Nebezpečí této blokády je v možnosti jejího náhlého zhoršení, kdy zcela ustane převod přes AV uzel a vznikne AV blokáda III. stupně. Tím dochází k poklesu srdečního výdeje s možnou ztrátou vědomí (**Adamsův-Stokesův syndrom**). Porucha je nejčastěji v Hisově svazku.

EKG křivka

- **rytmus** sinusový;
- **PQ** 0,20 s;
- **osa** intermediární;
- **QRS** 0,08 s;
- **P vlna** interferuje s T vlnou;
- **TF síní** 86/min;
- **TF komor** 43/min;
- **QRS** převede se každý druhý;
- **ST** horizontální deprese 1,0 mm ve V4–V6;

Závěr

- **Síně a komory nejsou nezávislé → nejde o AV disociaci. PQ intervaly jsou konstantní → nejde o Wenkebachovy periody.**
- **AV blok II st. konstantní 2:1 (Mobitz II).**
- **Repolarizační poruchy → v. s. ischemie.**
- **Pacientce implantován kardiostimulátor (obr.).**

AV blokáda III. stupně

Způsobena buďto poškozením Hisova svazku nebo oboustranným přerušením vedení v Tawarových raménkách. Pokud je QRS úzký, rytmus vychází z Hisova svazku. Pokud je QRS široký, depolarizace vychází z Purkyňových vláken. Úplný AV blok zhoršuje srdeční výkon. Ruší se efekt synchronizované kontrakce síní a komor. Je snížen srdeční výdej v důsledku pomalé frekvence stahů komor.

Blokády Tawarových ramének

V případě, že je vedení v Hisově svazku v pořádku a jedno z ramének je zablokováno, je PR interval normální, ale **QRS je rozšířený**. To se děje důsledkem opožděné depolarizace té části komory, která je zásobovaná zablokovaným raménkem. Blokáda nezhoršuje srdeční výkon a je bez příznaků.

EKG křivka

- **P 0,18 s;**
- **RR intervaly pravidelné;**
- **TF 84/min;**
- **osa horizontální**
- **S ve III > S ve II;**
- **RR ve V1-V3;**
- **QRS 0,19 s;**
- **Q přítomen ve V1-V3;**
- **ST descendentní deprese ve V1-V4;**
- **T negativní ve V1-V4 (obr.).**

Závěr

- **QRS deformované, ale P přítomny → nejedná se o idioventrikulární rytmus.**
- **„M“ tvar ve svodech z pravého prekordia → BPTR.**
- **S ve III > S v II → extrémně horizontální osa (deviace osy doleva) → přední hemiblok.**
- **Patologické Q ve V1, V2, V3 → přední IM staršího data.**
- **Kompletní BPTR. Přední IM staršího data. Levý přední hemiblok (obr.).**

Blokáda pravého raménka

Charakterizována obrazem **RSR'** ve svodu V1.

Blokáda levého raménka

Charakterizována negativním a širokým QRS ve svodech V1-V4 a diskordantně probíhajícím ST úsekem a T vlnou. Pokud je raménková blokáda spojena s AV blokádou I. stupně, je pravděpodobné, že Hisův svazek nebo zbývající raménko je také poškozeno. Hrozí vznik oboustranné raménkové a s ní úplné AV blokády.

- **Levá přední hemiblokáda** – levý přední fascikulus je při porovnání se zadním užší, delší a je vystaven většímu tlaku ve výtokové části levé komory. Z toho důvodu je více zranitelný a je častěji blokován než zadní fascikulus.
- **Levá zadní hemiblokáda** – zadní svazek je mnohem silnější než přední a je zásobován z obou koronárních tepen. Jeho blokáda signalizuje větší rozsah poškození myokardu.

Zrychlení převodu

Pokud v některé části srdce dojde ke změně směru šíření depolarizace, může vzniknout vodivá dráha jako základ pro krouživý **reentry fenomén**. Depolarizace krouží po této dráze a způsobuje tachykardii. Anatomickým podkladem pro reentry fenomén je vodivá dráha, která se nejdříve rozvětjuje a potom opět spojuje. Pokud je jedna větev této dráhy zablokována, může dojít k zpětnému šíření vzruchu po poškozené větvi směrem od místa spojení. Jakmile reentry fenomén jednou vznikne, může pokračovat tak dlouho, dokud se jedna část cesty neodblokuje.

Wolfův-Parkinsonův-Whiteův syndrom (WPW syndrom)

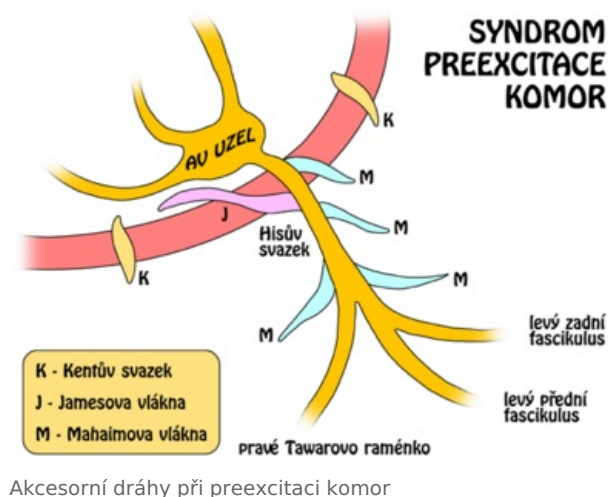
WPW syndrom je klasickým příkladem **reentry fenoménu**. Je zde přítomna přídatná dráha vedení, buďto mezi pravou síní a komorou, nebo mezi levou síní a komorou. V obou případech se vyhýbá AV uzlu. Fyziologické zpoždění komor je ztraceno, proto začíná depolarizace komor předčasně. Na EKG vidíme zkrácení PR intervalu a zpomalení vzestupu R kmitu = **delta vlna**. Reentry okruh zahrnuje akcesorní dráhu a normální spojení mezi síněmi a komorami přes AV uzel a Hisův svazek. Depolarizace se šíří anterográdně po normální cestě a retrográdně po akcesorní, čímž dochází k reaktivaci síní a může vzniknout i tachykardie.

EKG křivka:

- **rytmus** sinusový;
- **TF** 74/min;
- **osa** (semi)vertikální;
- **PQ** 0,10 s;
- **QRS** 0,11 s;
- **delta vlna skoro ve všech svodech**;
- **ST** v izoelektrické linii;
- **T** normální směr.

Závěr

- **Preexcitace: Wolf-Parkinson-Whiteův syndrom.**
- **WPW: Kentův svazek: spojení mezi síněmi a svalovinou komor. Delta vlna je přítomna, QRS je prodloužený.**
- **LGL: Jamesův svazek: spojení mezi síněmi a Hisovým svazkem. Delta vlna chybí, QRS není prodloužený (obr.).**



Odkazy

Související články

- EKG
- Ischemické změny na elektrokardiogramu
- Převodní systém srdeční
- Arytmie
- Popis EKG

Externí odkazy

- 1400 stranová EKG kniha (TECHmED) (<https://www.techmed.sk/ekg-a-arytmologia-kniha/>)

Použitá literatura

- HAMPTON, John R. *EKG v praxi*. 4. vydání. Praha : GRADA Publishing, a.s., 2003. 416 s. ISBN 80-247-1448-5.
- NEČAS, Emanuel. *Patologická fyziologie orgánových systémů I.* 1. vydání. Praha : Karolinum, 2006. 380 s. ISBN 80-246-0615-1.
- ZDENĚK VILIKUS: Přednášky z volitelného předmětu: Interpretace EKG v klidu a při zátěži.