

Radionuklidová vyšetření trávicího traktu

Radionuklidová vyšetření trávicího traktu mají hlavní význam v diagnostice funkčních poruch. Mezi metody nukleární medicíny patří:

- vyšetření **slinných žláz**;
- vyšetření **transportu potravy jícnem a detekce gastroezofageálního refluxu**;
- vyšetření **evakuace žaludku**;
- vyšetření **detekce přítomnosti *Helicobacter pylori***;
- vyšetření **průkazu ektopické žaludeční sliznice Meckelova divertiklu**;
- vyšetření **lokalizace místa krvácení**;
- vyšetření **statické scintigrafie jater**;
- vyšetření **dynamické scintigrafie jater**;
- vyšetření **diagnostika nádorů GIT**;
- vyšetření **diagnostika zánětů v dutině břišní**.

Vyšetření slinných žláz

Indikací pro vyšetření je Sjögrenův syndrom, lymfatická infiltrace, nádory, abscesy a cysty. Principem je vychytávání specifických látek, které jsou podány pacientovi, slinnými žlázami. Následně se sleduje průběh akumulace radiofarmaka.

Radiofarmaka

Pro vyšetření se využívá Technecistan sodný, který je pacientovi podán i.v.

Provedení

Pacientovi se i.v. aplikuje radiofarmakum, jedná se o dynamické vyšetření, sleduje se tedy průběh akumulace radiofarmaka v čase pomocí sady po sobě následujících krátkých snímků. Celé vyšetření trvá okolo 40 minut, ve 20. minutě se pacientovi podá citronová šťáva, která působí jako salivační podnět. Výsledkem vyšetření je histogram. Fyziologický histogram má třífázový průběh s vrcholem ve 20. minutě. ^[1]

Vyšetření transportu potravy jícnem a gastroezofageálního refluxu

Vyšetření je důležité pro diagnostiku gastroezofageálního refluxu a poruch motility jícnu. Gastroezofageální reflux je spojen s poruchou dolního jícnového svěrače.

Radiofarmaka

^{99m}Tc-Sn-koloid, ^{99m}Tc-DTPA, p.o.

Provedení

Vyšetření se provádí vleže, nalačno či po 3 h lačnění. Pacient vypije 10 ml tekutiny nebo sní sousto ^[1], které je značené daným radiofarmakem. Metodou dynamické scintigrafie lékař sleduje průchod sousta jícnem. Během vyšetření je možné vyvolat gastroezofageální reflux zatlačením na pacientovo epigastrium.

Hodnocení

Hodnocení probíhá pomocí:

- videa;
- histogramu;
- kondenzovaných obrazů.

Histogram

Zobrazí průběh aktivity v čase nad každou třetinou jícnu a žaludkem.

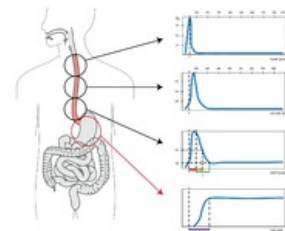
Kondenzované obrazy

Nahraje se polykací akt rychlostí 60 snímků za sekundu. ^[1]

Výsledky

Fyziologicky pasáž trvá 7 s a vráceno je do jícnu méně než 5 % aktivity. ^[1]

- Při GER je vráceno více než 5 % aktivity do jícnu. ^[1]
- U systémových chorob pojiva a ezofagitidě není průchod sousta plynulý a pozorujeme hypomobilitu.
- Achalázie je typická amotilitou, sousto nekoordinovaně přelétává jícnem a do žaludku se dostane jen díky gravitaci.
- Poruchy průchodnosti se projeví hromaděním sousta nad překážkou.



Histogram jícnu

Vyšetření evakuace žaludku

Vyšetření umožňuje pozorovat, jak rychle se potrava vyprázdní ze žaludku do střev. Indikací je tedy podezření na poruchu motility žaludku.

Radiofarmaka

^{99m}Tc -Sn-koloid, p.o.

Provedení

Pacient musí být nalačno. Radiofarmakum se podává pomocí značené potravy (např. vajíčko s chlebem), vyšetření probíhá vsedě metodou dynamické scintigrafie. Trvá okolo 60-90 minut. ^[1] Můžeme vyšetřovat evakuaci tekuté a pevné stravy, možné je i provádět vyšetření současně, ale za podmínky, že použijeme dva různé radionuklidy.

Hodnocení

Křivka závislosti aktivity na čase. Vypočítá se poločas vyprazdňování ($T_{1/2}$ = 40-60 minut)

Výsledky

Evakuace pevné stravy trvá za fyziologických podmínek kolem 60-90 minut. Evakuace tekuté stravy trvá zhruba 30-40 minut. ^[1]

- Funkční poruchy (např. diabetická neuropatie) se projeví zkrácením evakuace.
- Morfologické poruchy se projevují změnou času evakuace.
- Po operaci může být čas evakuace prodloužen.

Lokalizace místa krvácení

Metody nukleární medicíny jsou důležité pro diagnostiku krvácení z tenkého střeva. Pro ostatní části trávicího systému se využívá zejména endoskopie.

Radiofarmaka

^{99m}Tc -Sn-koloid, ^{99m}Tc -značené autologní erytrocyty, ^{99m}Tc -albumin, i.v.

Provedení

Pacient je vyšetřován nalačno. Radiofarmakum se aplikuje i.v., záznam je zpracován metodou dynamické scintigrafie, vyšetření trvá 1 hodinu, je možné provést i pozdní snímky za 24-36 hodin. ^[1]

Hodnocení a výsledky

Vyšetřením zjistíme místo manifestace krvácení. Při vyšetření koloidem se fyziologicky zobrazí i aktivita RES jater, sleziny a kostní dřeně, při vyšetření erytrocyty se zobrazí aktivita velkých cév (přestože k žádnému krvácení nedochází). Aktivita v jiných místech, než ve výše popsaných, je známkou gastrointestinálního krvácení. Každé radiofarmakum má své výhody a nevýhody. Nevýhodou koloidů je, že neumožní detektovat krvácení ze sleziny, jater a že krvácení můžeme detekovat pouze pokud k němu dochází v době aplikace radiofarmaka. Naproti tomu při použití erytrocytů můžeme detekovat krvácení z jater a sleziny a lze detekovat krvácení i delší dobu po aplikaci radiofarmaka.

Průkaz ektopické sliznice Meckelova divertiklu

Meckelův divertikl vzniká během embryonálního vývoje, jedná se o perzistenci ductus omphaloentericus. Meckelův divertikl může obsahovat žaludeční sliznici, která produkuje HCl. U části pacientů se projevuje bolestí břicha a těžko diagnostikovatelným krvácením.

Radiofarmakum

^{99m}Tc -technecistan, i.v.

Provedení a hodnocení

Vyšetření se provádí nalačno, před vyšetřením se nesmí podávat léky, které by mohly dráždit žaludeční sliznici (Acylpyrin, laxancia...). Radiofarmakum se podává i.v. a používá se takové, které je vychytáno buňkami žaludeční sliznice, a tedy i buňkami Meckelova divertiklu.

Statická scintigrafie jater

Pro vyšetření jater se užívá především CT a UZV. Jedinou indikací statické scintigrafie je fokální nodulární hyperplazie jater a diagnostika hemangiomu. Pro ložiskové poškození je scintigrafie málo citlivá i specifická, pro difúzní poškození je scintigrafie poměrně citlivá, ale není specifická.

Radiofarmakum

^{99m}Tc -Sn-koloid, po i.v. aplikaci je vychytáván Kupfferovými buňkami z krevního řečiště.

Provedení

Pro toto vyšetření není potřeba žádná speciální příprava pacienta. Během vyšetření pacient leží, i.v. se mu aplikuje radiofarmakum a obraz je snímán po patnácti minutách v přední, zadní a pravé boční projekci. Levá boční projekce by sloužila k posouzení sleziny. Vyšetření lze doplnit o SPECT při podezření na léze v hloubi parenchymu.

Hodnocení a výsledky

Na obraze hodnotíme uložení, tvar a velikost jater a také rozložení radiofarmaka v parenchymu.

- Fyziologicky mají játra zhruba trojúhelníkový tvar a rozložení radiofarmaka je homogenní. Společně s játry bývá zobrazena i slezina pro přítomnost retikuloendoteliálních buněk.
- Fokální nodulární hyperplazie je benigní nádor jater, nukleární medicína má v diagnostice tohoto onemocnění zásadní postavení, protože vyšetření pomocí CT a sonografie nemusí mít žádnou diagnostickou hodnotu. Při vyšetření metodami nukleární medicíny pozorujeme zvýšenou kumulaci radiofarmaka.
- Hemangiom je dobře diagnostikovatelný pomocí scintigrafie jater, zobrazí se jako studené ložisko. Další možností diagnostiky je angioscintigrafie značenými erytrocyty, hemangiom se zobrazí naopak jako ložisko zvýšené aktivity.

Dynamická scintigrafie jater a žlučových cest

Nazývá se též cholescintigrafie, využívá se zejména při akutní cholecystitidě nebo u novorozenců pro diferenciální diagnostiku cholestázy.

Radiofarmaka

^{99m}Tc -disofenin (DISIDA), ^{99m}Tc -mebrofenin (BRIDA), radiofarmakum je po i.v. aplikaci vychytáno hepatocyty a je vylučováno do žlučových cest.

Provedení

Vyšetření je prováděno nalačno, je nutné vysadit léky, které by mohly ovlivňovat motilitu GIT (anticholinergika, choleretika, opiové preparáty). 3 h před aplikací radiofarmaka pacient sní např. malý kousek čokolády. Během vyšetření je také možné podávat tučnou stravu (např. žloutek, čokoládu, smetanu). Díky tomu je žlučník stimulován k vyprazdňování. Radiofarmakum se podává i.v., vyšetření probíhá vleže a trvá zhruba 60-90 minut. Pokud by se po této době neobjevilo radiofarmakum ve střevě, lékař by provedl další snímky za 2, 4, event. za 24 h. Pro zobrazení se využívá přední projekce. ^[1]

Hodnocení

- digitální obraz;
- histogram.

Digitální obrazy

Hodnocení obrazu je umožněno pomocí radiofarmaka, které je obsaženo ve žluči a zobrazí jednotlivé struktury. Na obrazu se hodnotí distribuce hepatocytů, uložení a velikost žlučníku, morfologie žlučových cest.

Histogram

Histogramy nám umožní zhodnotit, jak rychle je radiofarmakum extrahováno z hepatocytů do krevního oběhu. A průběh vyloučení radiofarmaka žlučovými cestami. Vrchol histogramu je v 8.-10. minutě a poločas je 15-30 minut. ^[1]

Výsledky

Fyziologicky je radiofarmakum v játrech akumulováno během pár minut. V 15. minutě je radiofarmakum akumulováno ve žlučovodech a žlučníku, do 60 minut se aktivita objevuje v duodenu. ^[1]

- Akutní cholecystitida je typická tím, že se žlučník po aplikaci radiofarmaka vůbec nezobrazí. Je to z toho důvodu, že je ductus cysticus vlivem zánětlivé infiltrace neprůchodný a radiofarmakum se nemůže do žlučníku dostat. Chronická cholecystitida je lépe diagnostikovatelná pomocí sonografie.
- Pro diagnózu cholestázy je hlavním vyšetřením ERCP, PTC. Scintigrafie je prováděna v případech, kdy ERCP a PTC pacient nemůže podstoupit. Např. pokud je pacient alergický na kontrastní látku, která se při ERCP používá.
- Důležitou roli má cholescintigrafie u novorozeneckých ikterů.

Diagnostika nádorů GIT

Nukleární medicína má význam při diagnóze neuroendokrinních nádorů. Využívá se zejména diagnostika pomocí somatostatinových receptorů.

Radiofarmaka

^{111}In -pentetreotid-OstreoScan, značené monoklonální protilátky, ^{18}F -fluorodeoxyglukóza při metodě PET/CT

Provedení

Během vyšetření jsou pacientovi podávána laxativa.

 *Podrobnější informace naleznete na stránce Metody nukleární medicíny v onkologii.*

Diagnostika zánětů v dutině břišní

Hlavní indikací pro využití metod nukleární medicíny je ulcerózní kolitida, Crohnova choroba, dále infikované píštěle a abscesy.

Radiofarmaka

$^{99\text{m}}\text{Tc}$ -značené leukocyty, ^{111}In -značené leukocyty, $^{99\text{m}}\text{Tc}$ -značené antigranulocytární protilátky.

Provedení a hodnocení

Radiofarmaka se aplikují i.v., po 4 h se snímá aktivita nad dutinou břišní, v místě zánětu pozorujeme zvýšenou aktivitu.^[1]

 *Podrobnější informace naleznete na stránce Radionuklidová diagnostika zánětů.*

Odkazy

Související články

- Radiofarmaka
- Scintigrafie

Použitá literatura

- KUPKA, Karel, et al. *Nukleární medicína*. 2. vydání. P3K, 2015. 160 s. ISBN 978-80-87343-54-8.

Reference

1. KUPKA, Karel, et al. *Nukleární medicína*. 2. vydání. P3K, 2015. 160 s. ISBN 978-80-87343-54-8.