

Rekonstrukce tepen

Typy zákroků na tepnách

- sutura (prostá, se záplatou žilní nebo umělou – plastika)
- endarterektomie (otevřená, polouzavřená)
- přímá náhrada – u výdutí
- zkrácení – při zalamování příliš dlouhé cévy (kinking karotidy)
- implantace
- embolektomie, trombektomie – Fogartyho katétrem
- přemostění (bypass)

Typy cévních náhrad

1. Biologické (tepna nebo žíla) – autologní, alogenní, xenogenní (bovinní);
 - a. thoracica interna – tepna elastického typu, rezistentní k ateroskleróze;
2. umělé – pletené (polyester);
 - porózní stěna (musí se předsrážet);
 - dobře dosažitelné, ale často se infikují (*Staphylococcus epidermidis*);
 - a) tkané
 - b) lité (PTFE) – mikroporózní stěna
 - c) kombinované

Zásady operace

- Cévy připravujeme i sešíváme **subadventiciálně** a při zákroku zásadně používáme jemná **atraumatická nevstřebatelná vlákna** (např. Prolene®). Před rekonstrukcí podáme heparin (1–2 mg/kg) a před obnovením průtoku jej neutralizujeme protaminem (1,5 mg protaminu / 1 mg heparinu). Průtok se následně obnovuje pomalu z periferie, my obnovu kontrolujeme a případné krvácení stavíme.

Pooperační komplikace

- časné – krvácení, uzávěr, infekce, trombóza, peroperační periferní embolizace, postperfuzní syndrom (vyplavení metabolitů z předtím ischemizovaných tkání), kompartment syndrom (náhlé zvýšení tkáňového tlaku v kompartmentu)
- pozdní – uzávěr, pseudoaneurysma, pravé aneurysma

Používají se tři základní chirurgické metody rekonstrukce průchodu – **dezobliterace**, **záplata** nebo **bypass**.

Trombendarterektomie, dezobliterace (TEA)

- Odstraňuje se ztlustělá vnitřní vrstva tepny (intima a část medie, na kterou obvykle nasedá trombus).
- **Cíl** – rozšířit lumen, získat hladkou plochu, upravit přechod z dezobliterované části v neošetřenou plochu.
- **Nevýhoda:**
 - velký trombogenní povrch;
 - proto se užívá u krátkých obliterací s vysokým průtokem – a. carotis, aorta, a. iliaca comm.
- Hlavní metodou je otevřená TEA.

Záplata

- rozšíření lumen vstítím záplaty z autologní žíly nebo z umělého materiálu
- můžeme kombinovat s TEA

Bypass

V kardiovaskulární chirurgii se pod pojmem **bypass** rozumí **přemostění zúženého nebo uzavřeného úseku tepny** za účelem zkvalitnění/obnovení perfúze tkáně, která se nachází za zúžením.

Historie

[1]

- 1953 – Murray provedl první experimentální aortokoronární bypass (bez použití mimotělního oběhu).
- 1953 – Gibbon použil mimotělní oběh.
- 1968 – Sones a Favarolo začali v mimotělním oběhu operovat aortokoronární bypassy za použití štěpů z v. saphena magna u pacientů s ICHS.

Materiál bypassu

K vytvoření bypassu lze použít:

- **žilní štěp** (v. saphena magna, v. saphena parva, povrchové žíly HK);
- **tepenný štěp** (a. thoracica (mammaria) interna, a. radialis z nedominantní HK, a. gastroepiploica dextra, a. epigastrica inferior);
- **cévní protézu** (cévní protézy se využívají především v místech s větším průtokem krve – aorta, aa. iliacae, aa. femorales; před naložením cévních svorek je nutné pacienta plně heparinizovat, po operaci se heparinizace ruší);
 - porézní protézy – je nutné předsrážet vlastní krví pacienta (silně porézní Dacron®, méně porézní Dacron®, Sauvageova doublelevelourová protéza);
 - neporézní protézy – není nutné předsrážet (Dacron® impregnovaný kolagenem, expandovaný polytetrafluorethylen, ePTFE);
- **xenograft** (bovinní a. mammaria).

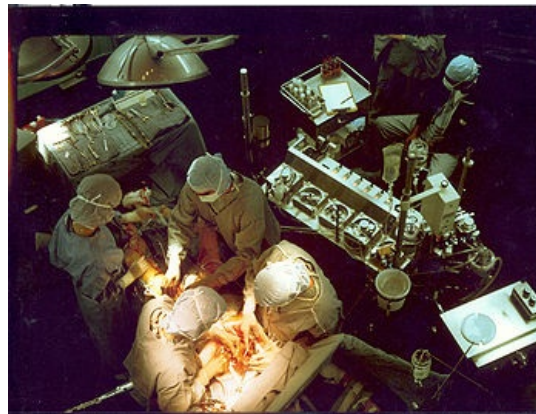
Cévní protéza nebo xenograft s sebou nesou vyšší riziko komplikací. Používají se tedy pouze v případech, kdy nemáme k dispozici vlastní pacientův štěp (tj. například při opakovaných reoperacích).

Způsob vedení bypassu

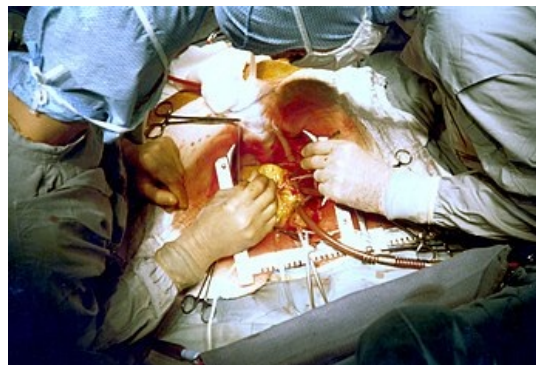
- **„anatomicky“** – podél původní cévy (aortofemorální bypass, femoropopliteální);
- **extraanatomicky** – mimo průběh původní cévy (axilofemorální, femorofemorální).

Užití žíly in situ vs. reverzní štěp.

- **Užití žíly in situ** (podvážeme větší větev; chlopně zrušíme speciálním deletorem; proximální část žíly napojíme na proximální část tepny, distální část žíly na distální část tepny; tato technika se využívá např. u femorokrurálního bypassu).
- **Reverzní štěp** (žilou extirpujeme, podvážeme všechny větve, proximální konec žíly napojíme na distální konec tepny a distální konec žíly na proximální konec tepny – aby žilní chlopně nebránily toku krve).



Kardiochirurgická rekonstrukce koronárního řečiště 1



Kardiochirurgická rekonstrukce koronárního řečiště 2

Odkazy

Externí odkazy

-  **AKUTNE.CZ** Anestezie u endarterektomie karotidy – interaktivní algoritmus + test (<http://www.akutne.cz/index.php?pg=vyukove-materialy--rozhodovaci-algoritmy&tid=405>)

Související články

- Ischemická choroba srdeční
- Chronická ischemická choroba dolních končetin
- Uzávěry velkých žil
- Akutní tepenné uzávěry

Reference

1. VANĚK, Ivan, et al. *Kardiovaskulární chirurgie*. 1. vydání. Praha : Karolinum, 2003. 236 s. ISBN 8024605236.

Použitá literatura

- ZEMAN, Miroslav, et al. *Speciální chirurgie*. 2. vydání. Praha : Galén, 2006. 575 s. ISBN 80-7262-260-9.
- VANĚK, Ivan, et al. *Kardiovaskulární chirurgie*. 1. vydání. Praha : Karolinum, 2003. 236 s. ISBN 8024605236.

Zdroj

- BENEŠ, Jiří. *Otázky z chirurgie* [online]. ©2007. [cit. 14.5.2010]. <<http://jirben2.chytrak.cz/materialy/chira/cevni.doc>>.