

Ruptura šlachy m.supraspinatus

K **ruptuře šlachy m. supraspinatus** dochází nejčastěji při jejích degenerativních změnách, jimž předcházející projevy impingement syndromu.

Klinické příznaky

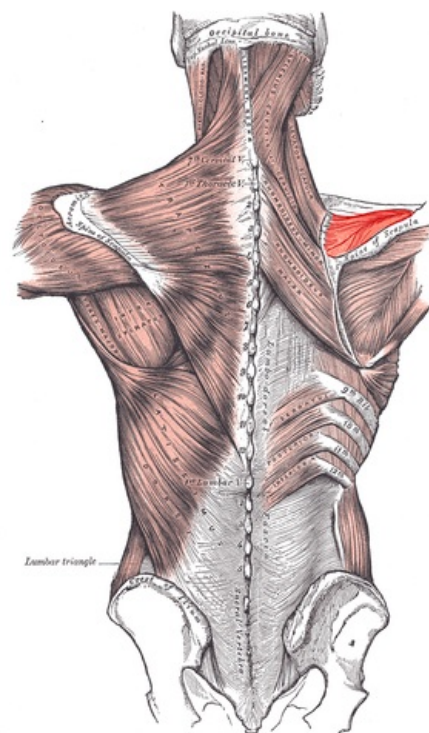
- **nemožnost** aktivní **elevace** paže mezi **60°-120°**;
- pasivní elevace je možná;
- pozitivní drop test;
- pozitivní Gerberův test.

Diagnostika

- doplnění ultrazvuku a nukleární magnetické rezonance.

Léčba

- **Konzervativní**
 - u *starších* pacientů;
 - ortéza, abdukční dlahy.
- **Operační**
 - u mladších a fyzicky aktivních pacientů;
 - *sutura* nebo *reinzerce*.



Musculus supraspinatus

Odkazy

Související články

- Svaly horní končetiny
- Zlomeniny hlavice humeru

Zdroj

- PASTOR, Jan. *Langenbeck's medical web page* [online]. [cit. 2009]. <<https://langenbeck.webs.com/>>.