

Sarkoidóza nervového systému

Sarkoidóza je multisystémové onemocnění z neznámé příčiny. Nejčastěji postihuje lidi mladé a ve středním věku. Často se manifestuje bilaterální hilovou adenopatií, plicními infiltráty a očními a kožními lézemi. Játra, slezina, lymfatické uzliny, slinné žlázy, srdce, **nervový systém**, svaly, kosti a další orgány mohou být také postiženy.^[1]

Epidemiologie

Vyskytuje se u méně než 10 % pacientů, u nás v 0,8 % případů.

Příznaky

Mezi příznaky patří predilekce na bazi mozku, časté poruchy obličejových nervů (nejčastěji obrna nervus facialis), méně často hypothalamické a pituitární léze s projevy endokrinopatie a nitrolební hypertenze. Poruchy obličejových nervů se objevují časně a dobře odpovídají na terapii. Další expanzivní postižení, postižení periferních nervů a neuromuskulární poruchy, se objevují později a mají tendenci ke chronicitě.

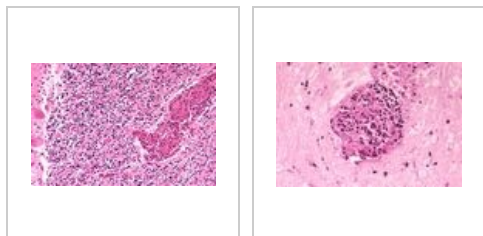
Diagnostika

Diagnóza se stanoví pomocí CT a NMR. Biopsii vzhledem k vysokému riziku nevyžadujeme. Nutné NMR kontroly v odstupu 3–6 měsíců od zahájení terapie. Nález při lumbální punkci jsou nespecifické. Mozkomíšní mok s lymfocytózou a zvýšenou hladinou bílkovin u 80 % pacientů. Bývá zvýšení ACE (50 % pacientů) a CD4/CD8 v mozkomíšním moku.

Léčba

K léčbě nejsou k dispozici kontrolované studie ani jasné guidelines. Nasazují se systémové kortikoidy s přidáním hydroxychlorochinu či azathioprinu s následnou celoživotní léčbou. U pacientů s onemocněním refrakterním na kortikosteroidy (30–50 % pacientů) se doporučuje pulzní podávání cyklofosfamidů či nově popsaná úspěšná léčba infliximabem. Výjimkou je obrna lícního nervu, která má tendenci ke spontánní remisi a jejíž průběh kortikoidy neovlivňují. Proto se v tomto případě doporučuje pouhá observace.

Postižení mozku sarkoidózou - mikroobrázky



Odkazy

Související články

- Sarkoidóza
- Sarkoidóza (patologie)
- Sarkoidóza (interna)

Zdroj

- ANTON, Jan. Materiály k přednášce "Sarkoidóza".

Reference

1. HUNNINGHAKE, G W, U COSTABEL a M ANDO, et al. ATS/ERS/WASOG statement on sarcoidosis. American Thoracic Society/European Respiratory Society/World Association of Sarcoidosis and other Granulomatous Disorders. *Sarcoidosis Vasc Diffuse Lung Dis* [online]. 1999, vol. 16, no. 2, s. 149-73, dostupné také z <<https://www.ncbi.nlm.nih.gov/pubmed/10560120>>. ISSN 1124-0490.