

Sheehanův syndrom

Sheehanův syndrom je postpartální (poporodní) **ischemická nekróza hypofýzy matky**. Samotná hypofýza bývá v průběhu těhotenství zvětšena (2–3×) a je tudíž náchylnější k poškození. Během porodu dochází ke ztrátám krve a hypotenzi. Masivní ztráty krve způsobí křečovitě stažení cév na různých místech těla. Výrazná vazokonstrikce nastane také u cév, které přivádějí krev do hypotalamu a následně pokračují do hypofýzy. Stažením těchto cév dojde k nedokrvení hypofýzy. Nedostatečné prokrvení způsobí, že část hypofýzy (nebo i celá hypofýza) odumře.

To má za následek poruchu sekrece některých hormonů, mezi které patří zejména: thyreotropní hormon (TSH), folikuly stimulující hormon (FSH), luteinizační hormon (LH) a adrenokortikotropní hormon (ACTH). To vede k poruše syntézy tyroxinu, trijodtyroninu, estrogenu, progesteronu a glukokortikoidů.

První známkou možného poškození je neschopnost kojení v období po porodu a dále nedojde k obnovení pravidelné menstruace po 6 týdnech po porodu (sekundární amenorrhea). Dále dojde k hypofunkci štítné žlázy, snížení pigmentace a vymizení ochlupení. Vše jako důsledek insuficience hypofýzy.

- **Diagnostika** – snížení hladin hypofyzárních hormonů.
- **Léčba** – doživotní hormonální substituce.

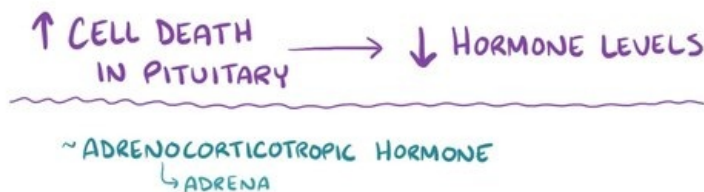
Odkazy

Zdroje

- ŠTEFÁNEK, Jiří. *Sheehanův syndrom* [online]. [cit. 2017-04-02]. <<https://www.stefajir.cz/?q=sheehanuv-syndrom>>.
- NAJEEB, Dr.. *Endocrine physiology : Anterior Pituitary and Growth Hormone* [online]. [cit. 2017-04-02]. <<https://www.drnajeeblectures.com/>>.

Související články

- Amenorrhea



Video v angličtině, definice, patogeneze, příznaky, komplikace, léčba.