

Skolióza

Jedná se o velmi komplikovanou **rotační deformitu ve frontální rovině** – nejen, že jsou obratle ve frontální rovině zakřiveny laterálně.

⚠ Neexistuje skolióza bez rotace – když jsou v předklonu lopatky ve stejné výši, není to skolióza.

Rotující těla obratlů tlačí žebra na konvexní straně křivky dorzálně a vzniká **gibbus**. V konkavitě dochází ke stlačení žeber. Dochází ke změnám struktur páteře – těla obratlů se zužují ke konkávní straně, ploténky jsou na jedné straně stlačeny, pedikly jsou užší a kratší, kanál je zúžen (všechny tyto změny jsou typické hlavně pro idiopatickou skoliózu).

Rozdělení skolióz dle etiopatogeneze

1. Kongenitální skolióza
2. Idiopatická skolióza
 - infantilní
 - juvenilní
 - adolescentní
3. Neuromuskulární skolióza
4. Skolióza při neurofibromatóze
5. Sekundární skoliózy
 - posturální
 - při jiných onemocněních
 - hysterická

Kongenitální skolióza

Příčinou je porucha formace nebo segmentace obratlů embryonálně.

- **Porucha segmentace** – stav, kdy se chorda dorsalis v různé dlouhém úseku nerozdělila:
 - v celém rozsahu páteře – páteř neroste vůbec, bez zakřivení,
 - pouze v určité části – v místě nesegmentované lišty páteř neroste, jinde ano, což vede k zakřivení, nejčastěji na hrudní páteři.
- **Porucha formace** – patologický vývoj obratle jako takového – poloobratel, čtvrtobratel, motýlovitý obratel (uprostřed je jakoby zaškrcený).

Může vést k těžkým deformitám nebo je nemá.

- Povinný screening – poporodní vyšetření páteře.

Léčba

Konzervativní léčba obvykle kompletně selhává. Pokud deformita progreduje, provádí se operační osteotomie a spondylodéza v časném věku.

Idiopatická skolióza

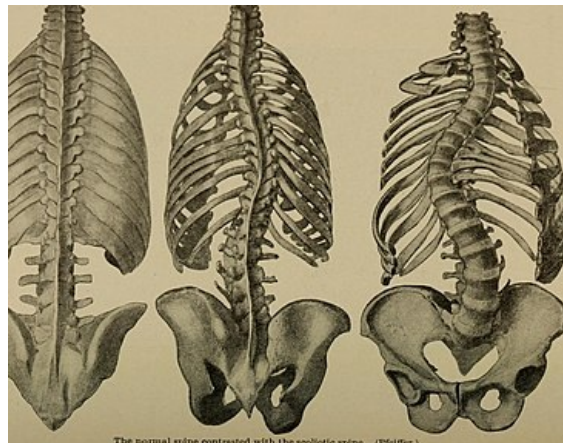
Jedná se o nejčastější typ skoliózy. Při větších zakřiveních deformuje hrudník a tím ohrožuje pulmonální a kardiální funkce.

Dělíme ji podle doby vzniku na:

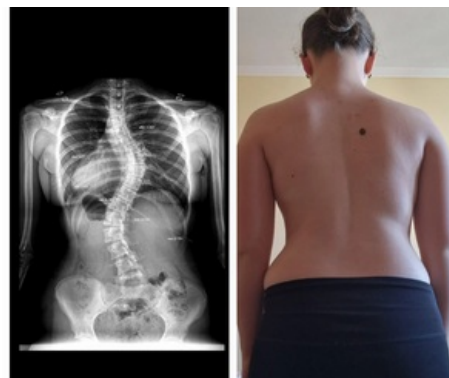
- **Infantilní typ** – do 3. roku života, více u chlapců, většinou se koriguje spontánně, častěji je křivka levostranná. 96% se koriguje spontánně, zbytek jsou těžké progredující formy vyžadující operaci.
- **Juvenilní typ** – mezi 3. a 10. rokem, u obou pohlaví stejně, více doprava. Pro růstovou potenci jsou nejzávažnější formou.
- **Adolescentní typ** – mezi 10. rokem a skeletální maturací, výskyt u obou pohlaví stejně, ale těžší křivky (nad 20°) jsou většinou u děvčat.

Respektive dle prognózy:

- **Early onset** – do 5 let věku. Maligní, výrazně progredující.
- **Late onset** – po 5. roce věku. Většinou neprogredující.



Skolióza



Takto nenápadná může být skolióza! Je důležité vždy využít důkladného Adamsova testu v předklonu.

Léčba

Konzervativní léčba se uplatňuje pro křivky pod 40° a pro křivky neprogredující:

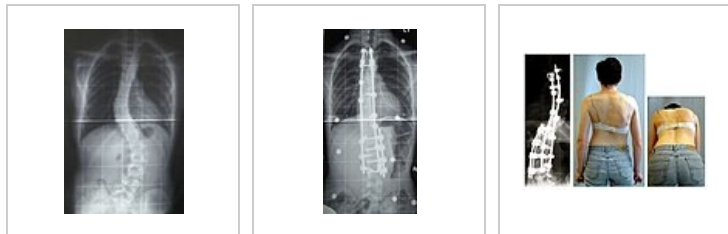- křivka pod 20° – sleduje se a neléčí se, je doporučeno cvičení, plná zátěž
- křivka 20°–40° – Korzet při progresi křivky, jinak fyzioterapie. Korzet principiálně funguje systémem tříbodové opory, tedy pánevní, hrudní a krční opory. Milwaukee korzet - při skolióze nad Th 6, CBW ortéza - Th 7 a níže.

Cíl kons. th: korekce křivky, respektive alespoň stagnace křivky.

Operační léčba se uplatňuje u skolióz s výraznou progresí a u křivek nad 40° (Výrazná zátěž páteře s preartrózou).

- Zadní výkony – prostá komprese na konvexitě a distrakce na konkavitě, bez spondylodézy (umělý srůst obratlů). U rostoucích dětí 6 až 13 let. U starších doplněno fúzí.
- Částečná korekce pomocí spondylodézy.
- Přední výkony – odstranění plotének a fixace spec. instrumentáři.

Cíl oper. th: Dosažení a udržení korekce, prevence artrózy a dalších deformit.



RTG snímek idiopatické skoliózy adolescentního typu. Torakální křivka 30°, lumbální 53°.

Pooperační RTG snímek po korekci skoliózy na méně než 15°. Byla provedena fúze obratlů pomocí drátu, skrutek, háků a kostních štepů.

Výsledek po operaci skoliózy.

Neuromuskulární skolióza

Vzniká v důsledku poruchy vývoje s periferním motorickým deficitem, kdy jedinec není schopen od narození volně ovládat svaly. V léčbě se uplatňuje operační stabilizace a dlouhá fúze obratlů.

Skolióza při neurofibromatóze

Neurofibrom v oblasti páteře způsobí krátké zakřivení páteře v postiženém úseku, v dalších úsecích vzniká kompenzační křivka. Pokud je to možné, neurofibrom se odstraní a provede se korekce křivky s fúzí.

Sekundární skoliózy

Vznikají kvůli zánětům (např. tuberkulóza), úrazům, operacím páteře. Skolióza se může vyskytnout také při některých nemocích – osteogenesis imperfecta, Marfanův syndrom, mukopolysacharidózy, mnohočetná epifyzární dysplazie.

- Posturální skolióza – při nestejně délce dolních končetin dojde k reaktivnímu zakřivení páteře.

Vyšetření

Anamnesticky zjišťujeme vývoj od narození, celkový stav pacienta, rodinný výskyt malformací a vad, neurologické potíže, ptáme se na bolesti, na menarche.

- **Status localis** – aspekci, palpaci zjistíme směr křivky, přítomnost gibbu, vyšetření délky DKK, respektive zkratu v DUM (distanc. umbiliko maleolar.)
 - zjistit stav kompenzace trupu:
 - svěsíme olovnicí od týlního otvoru a když protne gluteální rýhu, je trup kompenzován,
 - vyšetřením v předklonu zjistíme velikost žeberní prominence,
 - zaznameneáme výšku ramen a sklon pánve (jejich asymetrie svědčí pro dekompenzaci křivky).
- **Rtg vyšetření** – ve stoje na dlouhý formát, abychom zachytili úsek od protuberantia occ. ke kyčelnímu kloubu, ve 2 projekcích. Fergusonova projekce na L/S přechod, Stagnarova projekce na vrcholový obratel.

Popis skoliotické deformity

- *Hlavní křivka* – je největší, strukturální, vzniká jako první.
- *Kompenzační křivka* – kompenzuje zakřivení páteře, směřuje na druhou stranu než hlavní, je nad nebo pod hlavní křivkou.
- *Koncový obratel* – je uložen nejkraniálněji nebo nejkaudálněji na křivce, nejvíce skloněn ke konkavitě křivky.
- *Vrcholový obratel* je nejvíce rotovaný obratel, nejvíce vychýlený od vertikální křivky, nejméně skloněný.
- *Orientace křivky* – znamená zda jde vlevo nebo vpravo.
- *Lokalizace* – znamená, kterou část páteře postihuje.
- *Tíže* se měří podle Cobba – jde o úhel, který spolu svírají oba koncové obratle

Osvětová kampaň

Pacientská organizace Scheuermann's Disease Fund (<https://www.sdfund1.org/>) uskutečňuje osvětovou kampaň v České a Slovenské republice, jejímž cílem je objasnit rozšířené mýty, výrazně zvýšit počet včas zachycených a léčených pacientů se Scheuermannovou chorobou a skoliózou, a přispět k účinnějšímu tlumení bolesti u dospělých pacientů.

☐☐ www.scheuermannova-choroba.cz (<https://www.scheuermannova-choroba.cz/>)

☐☐ www.scheuermannova-choroba.sk (<http://www.scheuermannova-choroba.sk/>)

Odkazy

Externí odkazy

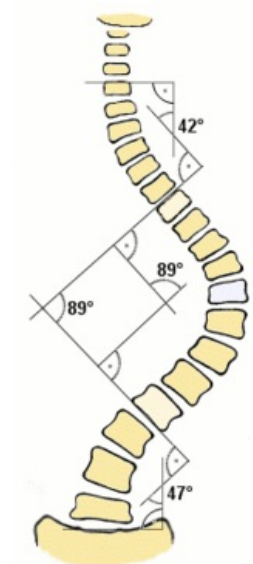
- Skolióza – Diagnóza (<https://www.ceskatelevize.cz/porady/1095946610-diagnoza/kosterni-system/202-skolioza/?pridat=186>) (pořad ČT)
- Skolióza páteře – cviky, cvičení, informace, typy skolióz (<http://www.zbynekmlcoch.cz/informace/medicina/nemoci-lecba/skolioza-patere-cviky-cviceni-informace-typy-skolioz>) na ZbynekMlcoch.cz

Zdroj

- BENEŠ, Jiří. *Studijní materiály* [online]. [cit. 2009]. <http://jirben2.chytrak.cz/materialy/orto,trauma_jb.doc>.

Použitá literatura

- SOSNA, A, P VAVŘÍK a M KRBEČ, et al. *Základy ortopedie*. 1. vydání. Praha : Triton, 2001. 175 s. ISBN 80-7254-202-8.



Měření Cobbova úhlu v AP projekci