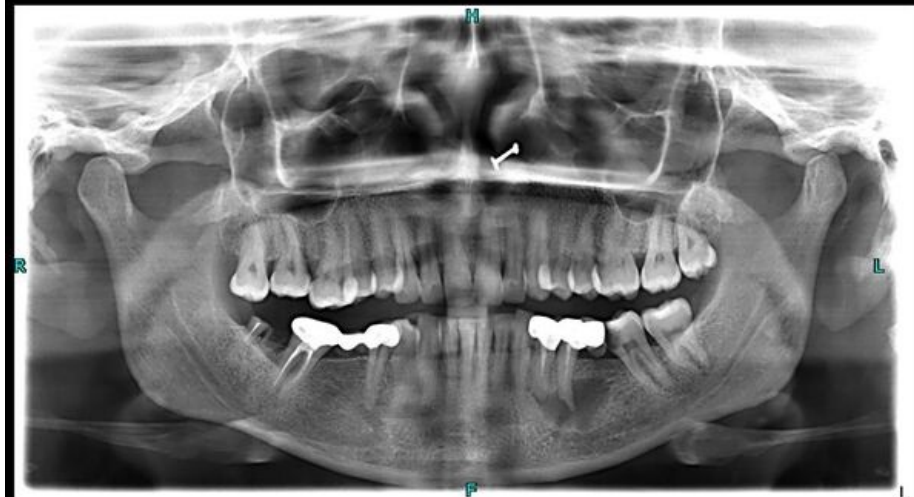

Soubor:Periapikální cysta.jpeg



Size of this preview: 600 × 600 pixels.

Original file (1,024 × 1,024 pixels, file size: 79 KB, MIME type: image/jpeg)

 **Open in Media Viewer** 

Popis

Popis Radiologický snímek pacienta s periapikální cystou (dolní čelist, levá polovina snímku).

Zdroj Case courtesy of Shahmeer Khan, Radiopaedia.org (<https://radiopaedia.org/?lang=us>). From the case rID: 91282 (<https://radiopaedia.org/cases/91282?lang=us>).

Datum *Neznámé*

Autor Shahmeer Khan

Tento soubor podléhá licenci Creative Commons *Uvedte původ - Nevyužívejte komerčně - Zachovejte licenci* 4.0 Mezinárodní (<http://creativecommons.org/licenses/by-nc-sa/4.0/deed.cs>)

Dílo smíte:

- **Šířit** — kopírovat, distribuovat a sdělovat veřejnosti.
- **Upravovat** — pozměňovat, doplňovat, využívat celý nebo částečně v jiných dílech.

Za těchto podmínek:

- **Uvedte původ** — Máte povinnost uvést údaje o autorovi a tomto díle




Licence

- 100

100

File hi

Click on a date/time to view the file as it appeared at that time.

	Date/Time	Thumbnail	Dimensions	User	Comment
current	22:40, 28 February 2024		1,024 × 1,024 (79 KB)	ShadyMedic (talk contribs)	{{Soubor popis = Radiologický snímek pacienta s periapikální cystou (dolní čelist, levá polovina snímku). zdroj = Case courtesy of Shahmeer Khan, Radiopaedia.org. From the case rID: 91282 datum = autor = Shahmeer Khan licence = {{Zpracovat doplňit licenci}} }} Kategorie:Nezařazené soubory Kategorie:Zubní lékařství Kategorie:Radiodiagnostika

You cannot overwrite this file.

File usage

The following page uses this file:

- Odontogenní cysty