

Varle

Jedná se o párový orgán elipsoidního tvaru, který je uložen ve skrotu s rozměry 4–5 cm × 3–3,5 cm × 2,5 cm s hmotností 18–25 g. Levé varle je přibližně o 1 cm níže než pravé.

Rozlišujeme: **extremitas superior, inferior; margo anterior, posterior; facies medialis, lateralis.**

Je to složená tubulózní žláza, jejíž hlavní funkcí je produkce hormonů a spermií. Na povrchu žlázy se nachází silné vazivové pouzdro **tunica albuginea**, které z vnější strany překrývá **tunica vaginalis testis** (tvořena lamina visceralis tunicae vaginalis testis = epiorchium a lamina parietalis tunicae vaginalis testis = periorchium). Tunica albuginea je na dorzální straně ztlustělá a vytváří **mediastinum testis**, zároveň vysílá do vnitra testis vazivová septa, která ho rozdělují na lobuli testis.

V lobuli testis se nachází semenotvorné kanálky (tubuli seminiferi contorti) zanořené v řídkém kolagenním vazivu, které kromě nich obsahuje i krevní cévy, nervy a tzv. intersticiální Leydigovy buňky (produkce testosteronu).

Z tubuli seminiferi contorti jsou spermie odváděny do tubuli recti. Ty se spojují do rete testis, ze kterého vychází tubuli efferentes a ústí do ductus epididymis.

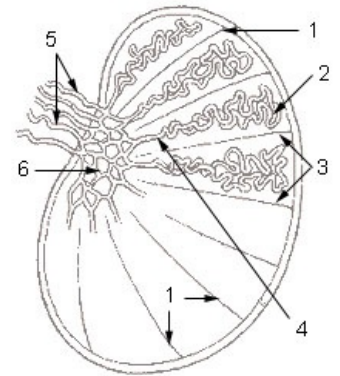


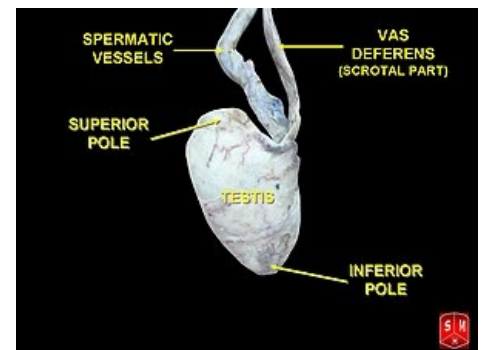
Schéma / Popis: 1. septula testis 2. tubuli seminiferi contorti 3. lobulus testis 4. tubulus seminifer rectus 5. ductuli efferentes testis 6. rete testis

Tubuli seminiferi contorti

Semenotvorné kanálky jsou vystlány zárodečným epitelem, konkrétně víceřadým vysokým cylindrickým. Hlavní funkcí těchto kanálků je **tvorba spermií**. Pod epitelem je bazální membrána (BM), myoidní buňky a fibroblasty – tyto struktury jsou uspořádány pod BM ve vrstvách.

Zárodečný epitel je tvořen dvěma typy buněk:

- Sertoliho buňky:
 - podpora, regulace výživy a ochrana vyživujících se spermií (hematotestikulární bariéra – bariéra mezi kapilárami kanálků a jejich vnitřkem), parakrinní regulátor spermatogeneze;
 - fagocytóza reziduálních tělísek a poškozených buněk;
 - sekrece testikulární tekutiny;
 - endokrinní sekrece anti-Mulériánského hormonu, steroidy vázícího hormonu.
- Pohlavní buňky:
 - vznikají z nich spermie na základě procesu zvaného spermatogeneze.



Semeník

Spermatogeneze

Podrobnější informace naleznete na stránce Gametogeneze.

Prostory mezi kanálky jsou tvořeny buňkami: fibroblasty, mastocyty, makrofágy, dále řídkým kolagenním vazivem, ve kterém nalezneme nervy, cévy (s fenestrovanými kapilárami). Zároveň zde nalezneme **Leydigovy buňky**, ve kterých dochází pod vlivem luteinizačního hormonu k syntéze androgenů.

Odvodné cesty varlete

Tubuli seminiferi recti

Jedná se o koncové části tubuli seminiferi contorti, které se spojují v rete testis. Jejich epitel je jednovrstevný isoprismatický. V jejich průběhu postupně ubývají spermatogenní buňky.

Rete testis

Síť tvořená anastomózujícími kanálky v mediastinum testis (corpus Highmori). Má stejnou morfologii jako tubuli recti a liší se pouze umístěním.

Ductuli efferentes testis

Vytváří hlavu ductus epididymidis. Jedná se o systém 15–20 stočených kanálků. Mají hvězdčovitě lumen s nepravidelným tvarem. Epitel je jednovrstevný a je tvořen dvěma typy buněk:

- prismatické buňky s kinociliemi resp. stereociliemi;
- kubické buňky s mikroklyky.

Testikulární tekutina

Je tvořena **Sertoliho buňkami** a epitelem **v rete testis**. Nalezneme v ní bílkoviny, steroidy, ionty, vazebný protein, který je specifický pro testosteron.

Variace

- **Monorchismus**
- **Anorchismus**
- **Polyorchismus**

Vznikají druhotným rozštěpením, defektem či zánikem orgánu.

Cévy a nervy

Cévy

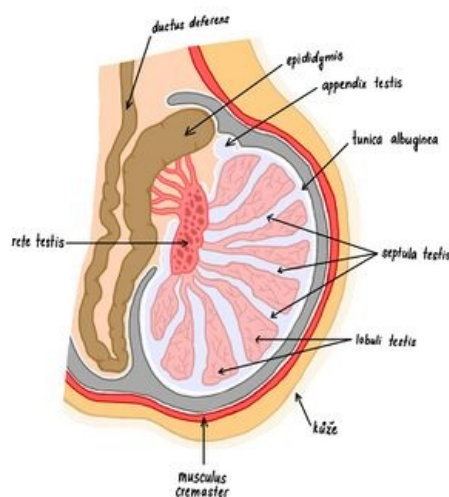
A. testicularis, která odstupuje z aorta abdominalis v oblasti L2 (někdy z a. renalis), vstupuje do scrota ve funiculus spermaticus. Můžeme nalézt anastomózy s a. ductus deferentis (z a. iliaca interna), a. cremasterica (a. epigastrica inferior).

Krev se z varlete sbírá do **plexus pampiniformis** a pokračuje jako vv. testiculares a ty ústí do *v. cava inferior*(vpravo) a *v. renalis*(vlevo).

Lymfa se sbírá z oblasti mezi kanálky do sept a do tunica albuginea, kde se vytvoří 4–6 kolektorů, které postupují do **nodi lumbales**.

Nervy

V plexus testicularis nalezneme *sympatická vlákna* z **ganglion spermaticum** (pri odstupu a. testicularis z aorty), *parasympatické vlákna* z sakrálního parasympatika a *somatosenzitivní a viscerosenzitivní* vedou do segmentu **Th10**.



Varle

Descensus testium

Varlata s nadvarlety vznikají v oblasti L1–L2, kde jsou překrytá peritoneem a ke stěně připojena mesorchiiem. Ke kaudálnímu posunu v retroperitoneu dochází již ve 3. měsíci prenatálně a do skrota vstupují v 8.–10. lunárním měsíci.

Závady v sestupu

- **Retentio testis**, ke kterému dochází, pokud je varle zadrženo v sestupu. Výskyt asi 10 %. Varle nalezneme v břišní dutině, inguinální krajině, před symfýzou. V takovém varleti je narušena spermiogeneze a endokrinní činnost.
- **Ectopia testis** je atypická poloha varlete, které je však normálně funkční. Příklady ektopie: inguinální kanál, hráz, trigonum femorale, pod kůží penisu. Vyskytuje se ve 2 ‰ případů.
- **Inversio testis** znamená překlopení s následným atypickým postavením.

Odkazy

Související stránky

- Ductus deferens
- Prostata
- Sestup varlat

Použitá literatura

- KONRÁDOVÁ, Václava. *Funkční histologie*. H & H vydání. 2000. 291 stran s. ISBN 8086022803.
- ČIHÁK, Radomír a Miloš GRIM. *Anatomie*. 2. upr. a dopl. vydání. Praha : Grada Publishing, 2002. 470 s. sv. 2. ISBN 80-247-0143-X.