

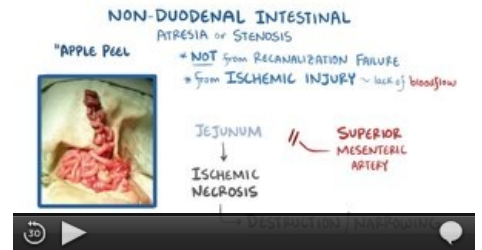Vrozené vady gastrointestinálního traktu

Mezi **vrozené atrezie a stenózy trávicího traktu** patří:

- Atrezie jícnu
- Vrozená hypertrofická stenóza pyloru (*pylorostenosis congenita*)
- Atrezie a stenózy tenkého střeva
- Anální a rektální atrezie

Mezi další vrozené příčiny **střevní obstrukce** patří:

- Syndrom arteriae mesentericae superioris
- Malrotace střeva a volvulus
- Mekóniový ileus
- Megacolon congenitum



Střevní atrezie (video).

Atrezie jícnu

Atrezie jícnu je vývojová vada jícnu, kdy jícen je slepě ukončen a často je píštělí spojen s tracheou (až v 85 %), díky čemuž vzniká riziko aspirace. Výskyt je 1:2000 až 1:4000, obě pohlaví bývají postižena stejně.^[1]

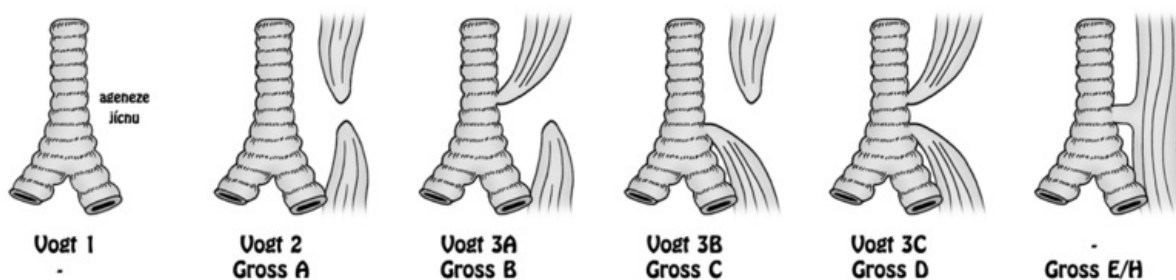
Etiologie

- porucha diferenciacie primární embryonální střevní trubice v jícen, průdušnici a plíce
- může být součástí tzv. VACTERL – vývojové vady páteře, anorektální oblasti, srdce, ledvin a rádia (**V**ertebral anomalies, **A**nal atresia, **C**ardiovascular anomalies, **T**racheoesophageal fistula, **E**sophageal atresia, **R**enal and/or **R**adial anomalies, **L**imb defects)

Klasifikace

1. dle Vogta (I–III) ^[2]:
 - typ I: úplné chybění jícnu nebo místo jícnu vazivový pruh, <1%
 - typ II: dva vzdálené pahýly, píštěl nepřítomna, 8%
 - typ IIIa: horní ezofagotracheální píštěl, dolní slepý vak 1%
 - typ IIIb: dolní ezofagotracheální píštěl, horní slepý vak, nejčastější (85-90%)
 - typ IIIc: horní a dolní ezofagotracheální píštěl 1%
 - H-píštěl: jícen průchodný, přítomna píštěl ve tvaru H mezi jícnem a tracheou 5%
2. dle R. E. Grosse (A–E/H)

UROZENÉ ATRÉZIE/PÍŠTĚLE JÍČNU - KLASIFIKACE



Klasifikace atrezie jícnu dle Vogta/Grosse

Klinický obraz

- prenatálně: **polyhydramnion** (a s ním spojené riziko předčasného porodu)
- postnatálně: **nadměrné slinění**, při prvním pití **kašel**, **cyanóza**, **aspirace**^[1]

Diagnostika

- nelze zavést žaludeční sondu
- RTG hrudníku a břicha^[1]
- rtg kontrastní vyšetření jícnu – nástřik vodné kontrastní látky sondou do pahýlu jícnu, který u nejčastějšího typu atrezie Vogt IIIb slepě končí v úrovni Th 2–4

Léčba

- operativní uzavření tracheoefageální píštěle – co nejdříve po porodu (nebezpečí aspirace)

Vrozená hypertrofická stenóza pyloru

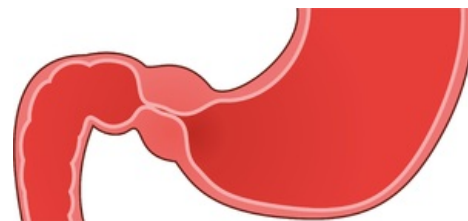
Hypertrofická stenóza pyloru je získaná difúzní hypertrofie a hyperplázie hladké svaloviny pyloru a celého žaludku.

Etiologie

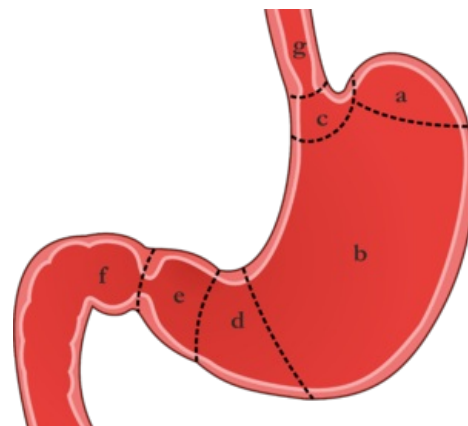
Etiologie není známá, předpokládá se účast polygenní dědičnosti a prostředí, v 15 % je prokázán familiární výskyt. Někdy je ve spojení s hiátovou hernií, atrézií jícnu či Turnerovým syndromem. Incidence onemocnění se geograficky velmi liší, v ČR je přibližně 1:5000 živě narozených dětí, až pětikrát častěji se vyskytuje u prvorozených chlapců. Postižení jsou novorozenci a kojenci mezi 3.-6. týdnem života, děti starších 3 měsíců vzácně.

Klinický obraz

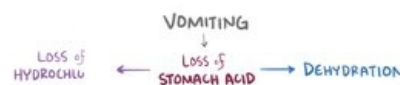- dominuje explozivní **zvracení obloukem**, projektilově (až do 1 m);
- zvratky obsahují kyselé žaludeční šťávy, obsahem bývá natrávené mléko, zvratky jsou **bez příměsi žluče**;
- dochází k **dehydrataci**, dítě má velkou chuť k jídlu, dychtivě pije; ubývá na váze (dehydratace, nedostatečný kalorický příjem)
- dítě je letargické, má zácpu nebo hladové stolice, má stařecký vzhled;
- může vést až k závažné **hypochloremické alkalóze** a k **hypokalémii** – těžký stav, povrchní dýchání, ztráta vědomí, křeče – *coma pyloricum*;
- ihned po napití lze na bříšku sledovat peristaltickou vlnu (z levého do pravého epigastria);
- při šetrné palpaci je asi u 70% dětí **hmatná rezistence** = oliva, velikosti třešně v epigastriu, vpravo od střední čáry – **tumor pylori**;
- vzácně se může vyskytnout ikterus



Pylorostenóza.



Žaludek a) fundus b) corpus c) cardia d) antrum pyloricum e) canalis pyloricus f) duodenum g) oesophagus.



Laboratorní vyšetření

- typicky **hypochloremická alkalóza s hypokalémií, hyponatrémií a dehydratací**;
- hypochlorémie může dosahovat až extrémních hodnot (pod 75 mmol/l), její stupeň odráží lépe ztráty kálie než kalémie;
- zvýšené hodnoty gastrinu;



Hypertrofická stenóza pyloru.

Diagnostika

- klinický obraz
- UZ břicha
 - měří se délka (17 mm a více) a šíře (4 mm a více) pylorického kanálu
 - senzitivita 97%
- RTG kontrastní vyšetření (pasáž GITem) se v současné době používá při diagnostických pochybnostech
 - dilatace žaludku
 - prodloužený a úzký pylorický kanál (tzv. obraz kolejnice či tkaničky)
 - kontrastní látku je nutné po vyšetření odsát nazogastrickou sondou (možná aspirace)
 - rychlý průchod kontrastu žaludkem vylučuje pylorostenózu
 - toto vyšetření může odhalit další příčiny zvracení bez příměsi žluči:
 - atonie žaludku
 - opožděné vyprazdňování žaludku,
 - gastroezofageální reflux

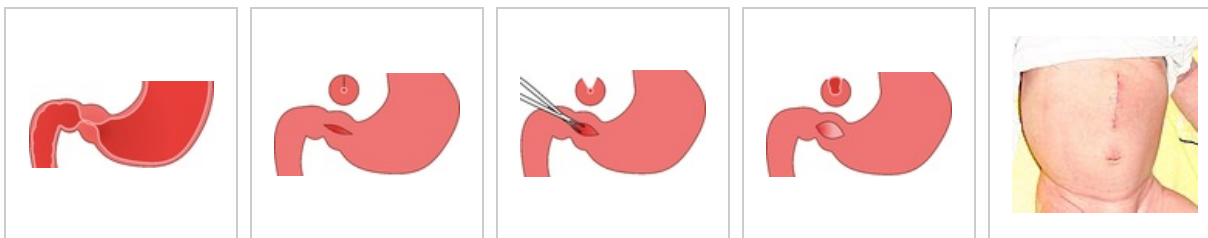
Diferenciální diagnóza

- jiné příčiny explozivního zvracení:
 - intrakraniální hypertenze,
 - atrézie pyloru,
 - antrální membrána,
 - duplikatury žaludku,
 - atonie žaludku,
 - opožděné vyprazdňování žaludku,
 - gastroezofageální reflux;
- jiné příčiny podobného metabolického rozvratu:
 - akutní insuficience nadledvin – při krvácení či kongenitální hyperplazii – MAC,

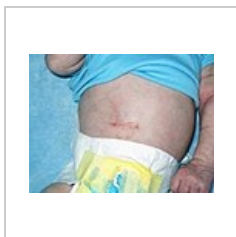- hyperkalémie,
- ztráty sodíku v moči;
- DMP – MAL mohou udělat poruchy metabolismu AMK (porucha cyklu močoviny).

Léčba

- konzervativní postup se nedoporučuje
- léčba je chirurgická
 - nejčastěji se provádí **podélná extramukózní pyloromyotomie** hypertrofické svaloviny pyloru (Weber-Ramstedtova operace):
 - začíná se **příčnou laparotomií** v pravé části epigastria
 - podélně se protnou přímé svaly břišní a fascie šikmých svalů břišních
 - po otevření peritoneální dutiny se do operační rány luxuje hypertrofický pylorus
 - provede se ostrá podélná incize serózy a povrchových svalových vláken (incize začíná 1-2 mm od pyloroduodenálního přechodu a končí v oblasti přechodu pyloru do žaludku)
 - svalová vlákna se od sebe oddělí (v celé délce incize) tupou disekcí
 - komplikací je perforace sliznice - tu je třeba přešíť vstřebatelným materiálem a překrýt omentem
 - pacienti s váhovým úbytkem více než 5%, s metabolickou alkalózou a hypochlorémií je nutné před operací parenterálně rehydratovat a korigovat vnitřní prostředí v průběhu 24 hodin
- lze provést též laparoskopickou technikou
- prognóza – při včasné operaci dobrá.



Měsíční kojenec
30 h po
pyloromyotomii



Horizontální jizva
10 dní po operaci
pylorostenózy

Atrézie a stenózy tenkého střeva

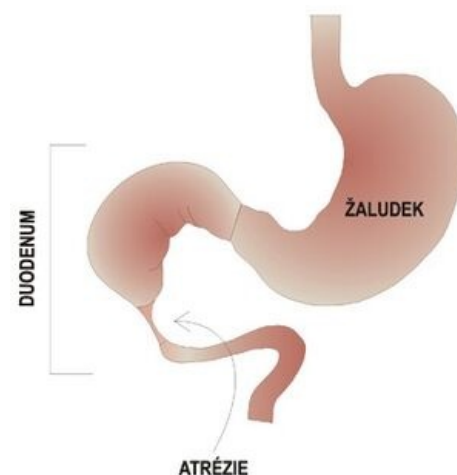
Atrézie a stenóza duodena

Výskyt atrézií a stenóz je 1:5000-10000. U 30 % pacientů se zároveň vyskytuje Downův syndrom a více než 50 % pacientů má přidružené vrozené vady.

Klinický průběh

Prenatálně dochází k polyhydramnionu v důsledku přerušené cirkulace plodové vody. Nastává tzv. obraz dvou "bublin", které jsou vyplněny tekutinou. **Postnatálně** dochází při úplné obstrukci v prvních 24 hodinách k rozvoji klinického obrazu vysokého ilea, což se projevuje prudkým zvracením s příměsí žluči. V 90 % se obstrukce nachází pod Vaterskou papilou. Ve zbývajících 10 % případů zvratky žluč neobsahují. Lékař může pozorovat vyklenuté epigastrium, propadlé hypogastrium (lodkovité břicho), peristaltika je viditelná. Smolka neodchází. Při částečné obstrukci je klinická manifestace pozdní.

Diagnostika



Atrézie duodena

Prenatálně se diagnostika provádí pomocí ultrazvukového screeningu. **Postnatálně** se pozoruje nativní RTG břicha ve visu, který je typicky vyobrazen jako **dvě bubliny** či **hladiny**, to platí pro žaludek a rozšířené duodenum. Ve většině případů dochází k absenci plynu v distální části GITu. Z žaludku se odsává více než 20 ml tekutiny pomocí nasogastrické sondy. Normální objem tekutiny v žaludku je 5 ml. Následuje insuflace plynu do žaludku a díky tomu lze obraz dvou bublin na RTG reprodukovat. K upřesnění diagnózy a zároveň vyloučení malrotace nebo volvulu se provádí kontrastní RTG horní části GITu.

Léčba

Léčba je chirurgická, pacientovi se provádí duodenoduodenální anastomóza.

Atrézie a stenóza jejunum a ileum

Výskyt atrézií a stenóz jejunum a ileum je 1:1500.

Klinický průběh

Prenatálně dochází k polyhydramnionu. **Postnatálně** nastává v prvních 36 hodinách rozvoj klinického obrazu středně vysokého ileu, což má za následek zvracení s příměsí žluči. Břicho je vzedmuté a přítomny jsou i dýchací obtíže – dyspnoe, kvůli vysokému stavu bránice. Smolka neodchází. Je rozvinuta dehydratace s hypochloremií a úbytkem na váze.

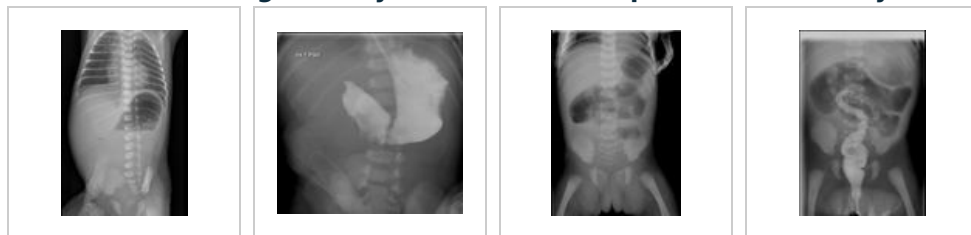Diagnostika

Prenatálně je na UZ patrná dilatace střevních kliček. **Postnatálně** se pozoruje nativní RTG břicha ve visu.

Léčba

Léčba je chirurgická, dochází k odstranění atretického nebo stenotického úseku střeva a k end-to-end anastomóze.

Galerie diagnostických RTG snímků u pacientů s rozličnými obstrukcemi tenkého střeva



Ne zcela typický nálezn na RTG břicha ve visu u lehce nezralého novorozence s atrézií duodena

RTG snímek hodinu po podání kontrastu do žaludku k potvrzení diagnózy u atrézie duodena

RTG břicha ve visu u donošeného novorozence s atrézií jejunum IV. typu

Irigografie u předešlého pacienta s atrézií jejunum IV. typu

Anální a rektální atrézie

Anální a rektální atrézie jsou vrozené uzávěry či zúžení distální části střeva, které vznikají v důsledku neoddělení dolního střeva od ventrálně uloženého urogenitálního systému během embryonálního vývoje.

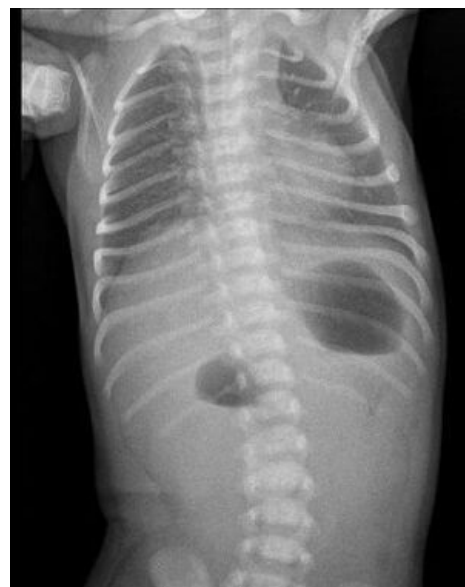Často bývají spojeny s dalšími vrozenými vývojovými vadami (VVV), jako jsou atrézie jícnu, VVV urogenitálního systému, lumbální a sakrální páteře. Dále jsou časté VVV srdce (defekt komorového septa). Výskyt 1:1500 v populaci.^[1]

Dělení podle lokalizace

vysoká atrézie – slepý konec je nad musculus levator ani (40 % případů)

nízká atrézie – slepý konec je pod musculus levator ani (60 % případů).

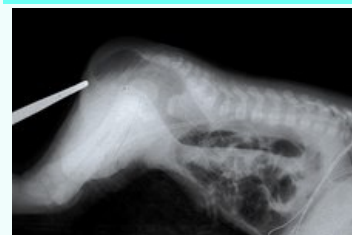Klinický průběh



Typický nálezn na RTG snímku ve visu u atrézie duodena - tzv. double bubble sign

Anální a rektální atrézie

Anal and rectal atresia



RTG pacienta s anální atrézií

Klinický obraz

chybějící anus, vymizelá anální řasa, pokud jsou

Chybí anus, je vymizelá anální řasa. Tato vada se obvykle odhalí ještě na porodním sále při měření tělesné teploty novorozence per rektum. Při neléčení či nerozpoznání vady se rozvine ileus. Kvůli píštělím s urogenitálním traktem může stolice odcházet například vaginou či uretrou → důsledkem jsou těžké infekce uropoetického traktu.^[1]

Diagnostika

Postnatálně: UZ přes perineum. Píštěle lze zobrazit nástřikem vodní kontrastní látkou pod skiaskopickou kontrolou.^[1]

Léčba

Vysoké atrézie díky kolostomii. Poté ve věku 3–5 měsíců korekční operace. Léčba nízké atrézie díky transanální anoproktální plastice (co nejdříve).

Komplikace

Dlouhodobým následkem bývá inkontinence.^[1]

Odkazy

Související články

- Obstrukce tenkého střeva
- VVV novorozence vyžadující urgentní řešení

Reference

- MUNTAU, Ania Carolina. *Pediatric*. 4. vydání. Praha : Grada, 2009. s. 358. ISBN 978-80-247-2525-3. **Cite error: Invalid <ref> tag; name "muntau" defined multiple times with different content**
- ZEMAN, Miroslav et al. *Speciální chirurgie*. 2. vyd. Praha: Galén, 2004. s.504 ISBN 80-7262-260-9

Zdroj

- BENEŠ, Jiří. *Studijní materiály* [online]. ©2007. [cit. 2010-04]. <<http://www.jirben.wz.cz/>>.

Použitá literatura

- HRODEK, Otto a Jan VAVŘINEC, et al. *Pediatric*. 1. vydání. Praha : Galén, 2002. 767 s. ISBN 80-7262-178-5.
- ŠAŠINKA, Miroslav, Tibor ŠAGÁT a László KOVÁCS, et al. *Pediatric*. 2. vydání. Bratislava : Herba, 2007. 1450 s. ISBN 978-80-89171-49-1.

píštěle s urogenitálním traktem, může stolice odcházet například vaginou či uretrou → těžké infekce uropoetického traktu.^[1]

Diagnostika postnatálně: UZ přes perineum

Léčba chirurgická

Komplikace při nerozpoznání nebo neléčení vady ileus, inkontinence jako dlouhodobý následek

Klasifikace a odkazy

MKN Q42 (<https://mkn10.uzis.cz/prohlizec/Q42>)

Medscape 934014 (<https://emedicine.medscape.com/article/934014-overview>)