

Vyšetření krku

Vyšetření krku zahrnuje pohled, pohmat a poslech. Vyšetřuje se **tvar a délka krku, pohyblivost, krční žíly, arterie, mízní uzliny** a **štítná žláza**.

Tvar a délka

Jsou přiměřené tělesné konstituci vyšetřovaného. Silný krk je u obezních osob. Velmi hubený krk bývá u podvyživených osob a navíc bývají nápadně vpadlé nadklíčkové jamky.

Pohyblivost

Vyzveme pacienta, aby předklonil a zaklonil hlavu a aby se podíval do stran. Fyziologicky je krk pohyblivý všemi směry.

Anteflexe

Pacienta vyzveme, aby předklonil hlavu. Zdravý jedinec se dotkne bradou hrudníku. Starší lidé toho často nejsou schopni kvůli degenerativnímu onemocnění páteře. Pokud pacient není schopen anteflexe šíje, může se jednat o příznak opozice šíje, což bývá způsobeno meningitidou nebo subarachnoidálním krvácením.

Arterie

Pohled

- Viditelná pulzace arteria carotis externa navnitř od *musculus sternocleidomastoideus* – výraznější při námaze, hypertenzi a tyreotoxikóze;
 - je typicky zvýšená při aortální insuficienci;
- Viditelná pulzace ve fossa jugularis značí rozšíření a elongaci aorty.

Pohmat

- Hmatáme pulzace a. carotis externa navnitř od musculus sternocleidomastoideus.
- Pokud nalezneme snížení nebo až vymizení pulzace a. carotis externa na jedné straně, svědčí to nejspíše o zúžení karotidy trombem.
- Pokud nalezneme snížení nebo až vymizení pulzace a. carotis externa na obou stranách, může se jednat o zúžení a. carotis communis nebo aortální chlopně.
 - vždy vyšetření provádíme velmi opatrně a hmatáme arterii pouze na jedné straně, protože hrozí synkopa!

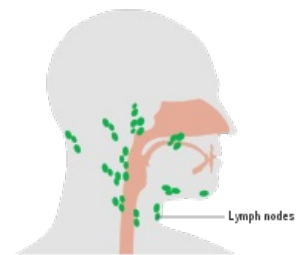


Schéma lymfatických uzlin

Poslech

- Vyzveme pacienta, aby se nadechl, vydechl a chvíli nedýchal (to abychom neslyšeli proudění vzduchu tracheou).
- Soustředíme se na šelesty, které jsou slyšitelné při aneurysmatu nebo zúžení karotidy, nebo jsou přenesené z aortálního ústí (při aortální stenóze).

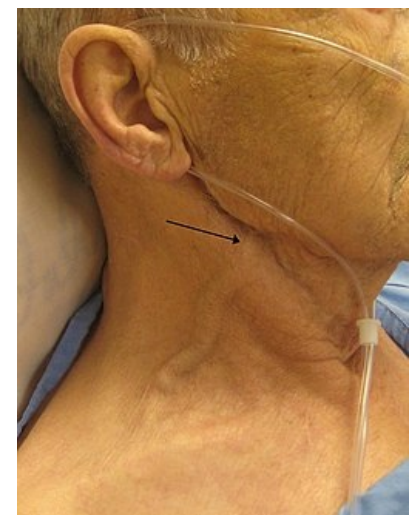
Žíly

Pohled

- Pozorujeme **náplň krčních žil** (venae jugulares externae), která přibližně vypovídá o centrálním žilním tlaku. Centrální žilní tlak vyjadřuje poměr mezi objemem krve a kapacitou řečiště, má hodnotu přibližně 10 až 15 mmHg. Vyšetřujeme při výdechu u pacienta v leže na zádech s podloženou hlavou, kterou otočí na stranu. Náplň krčních žil by neměla být zvýšena o více jak 2 cm nad referenční rovinu, která je vodorovnou rovinou proloženou sternoklavikulárním skloubením.

Podrobnější informace naleznete na stránce Centrální žilní tlak.

- Tlakem na pravé hypochondrium pozorujeme, jak náplň krčních žil stoupá (hepatojugulární reflux) u hepatopatií nebo pravostranného srdečního selhání.
- **Stokesův límec** – útlak v. cava superior vede k rozšíření žilních pletení s edematózním prosáknutím krku, případně i hlavy a horních končetin.



Zvýšená náplň krčních žil

Lymfatické uzliny

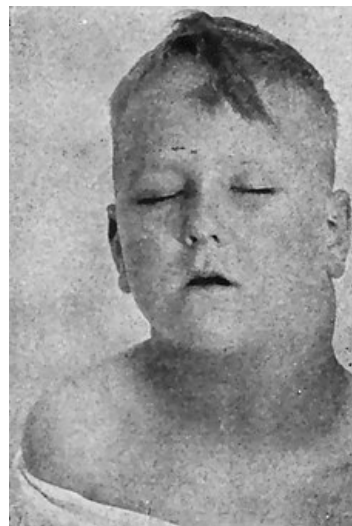Pohmat

Lymfatické uzliny nejsou za fyziologických okolností hmatné.

Vyšetřujeme lymfatické uzliny:

- okcipitální,
- subokcipitální,
- preaurikulární,
- retroaurikulární,
- za hranou mandibuly,
- submandibulární,
- submentální,
- krční,
- supraklavikulární.

U hmatných uzlin hodnotíme **velikost, konzistenci, bolestivost a pohyblivost**^[1]. Zvětšení mízních uzlin může být způsobeno zánětem nebo nádorovým procesem. Zánětem postižené uzliny jsou měkké, bolestivé a pohyblivé proti okolí. Nádorem postižené uzliny jsou naopak tužší, nebolestivé, nepohyblivé proti okolí a často srůstají (tvoří pakety).



Hodgkinova choroba – zvětšené mízní uzliny

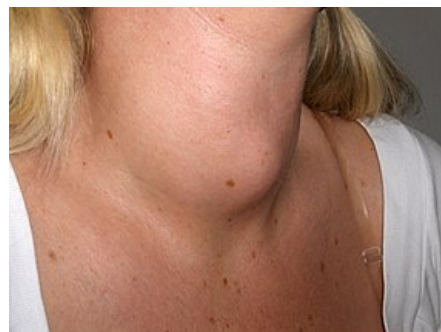Štítná žláza

Štítná žláza za fyziologických podmínek není hmatná ani viditelná. Hmatná a viditelná je pouze zvětšená štítná žláza (struma). Prostá struma není spojená se zánětlivým, neoplastickým procesem, ani funkčními poruchami. Struma podle stavu funkce dělíme na *eufunkční*, *hyperfunkční* a *hypofunkční*.

Hodnotíme u ní:

- velikost,
- konzistenci – měkká, tuhá, kameně tvrdá,
- pohyblivost proti kůži,
- souměrnost,
- povrch,
- citlivost na pohmat.

Zvětšená štítná žláza může utlačovat jícen a působit polykací obtíže. Může utlačovat průdušnici, a tím způsobovat dechové obtíže. Také může tláčit na n. laryngeus recurrens, což vede k dysfonii.



Viditelná struma

Pohmat

Štítnou žlázu hmatáme při předkloněné hlavě (kvůli uvolnění krčního svalstva) v dolní 1/3 kývačů. Hmatáme buď zezadu oběma rukama, nebo zepředu. Všímáme si i posunu při polykání. Pohmatem hodnotíme rozměry, symetričnost, hladkost nebo hrboлатost povrchu, konzistenci, citlivost a pohyblivost proti kůži a spodině.

Struma

Může být **difúzní** nebo **uzlovitá** (též uzlová, *struma nodosa*). **Difúzní struma** bývá většinou oboustranná, ale může se týkat pouze jednoho laloku nebo může postihovat jen isthmus. **Uzlovitá struma** může obsahovat jen 1 uzel, ale i více uzlů o různé velikosti a pak je povrch strumy hrboлатý. U dětí v pubertě nacházíme **parechymatózní struma**, je to difúzní měkká tkáň s hladkým povrchem. V dospělosti se jedná o **koloidní struma**, které je difúzní, tužší a symetrické. **Maligní struma** je asymetrické, kameně tvrdé, nepohyblivé (prorůstá do okolních struktur) a velice citlivé na pohmat. **Hashimotovo struma** vzniká jako následek tvorby protilátek proti štítné žláze (často u primární hypotyreózy), je malých rozměrů, tuhé konzistence a má hrboлатý povrch.

 *Podrobnější informace naleznete na stránce Dětská struma.*

Odkazy

Související články

- Fyzikální vyšetření

Externí odkazy

- Vyšetření hlavy a krku (2.LF) (<http://new.propedeutika.cz/?p=219>)

Reference

1. KLENER, Pavel, et al. *Propedeutika ve vnitřním lékařství*. 3. přepracované vydání vydání. Praha : Galén, 2009. 324 s. ISBN 978-80-7262-643-4.

Použitá literatura

- CHROBÁK, Ladislav, et al. *Propedeutika vnitřního lékařství*. 2. vydání. Grada, 2003. ISBN 80-247-0609-1.
- KLENER, Pavel, et al. *Propedeutika ve vnitřním lékařství*. 3. přepracované vydání vydání. Praha : Galén, 2009. 324 s. ISBN 978-80-7262-643-4.