

Vyšetření močového sedimentu

Morfologické součásti moči lze

zjistit **mikroskopickým vyšetřením** močového sedimentu a nověji i **průtokovou cytometrií**.

Analýza močového sedimentu nepatří ke screeningovým postupům. K jeho analýze přistupujeme v těchto **indikacích**:

- při pozitivním nálezu chemického vyšetření moči (pozitivní erytrocyty, bílkovina, dusitany);
- při pozitivním výsledku vyšetření leukocytů diagnostickými proužky;
- při klinickém podezření na onemocnění ledvin a vývodných cest močových;
- při kontrolním vyšetření pacientů s nefrologickým nebo urologickým onemocněním.

Orientační vyšetření močového sedimentu

Orientačně pomocí **diagnostických proužků** lze prokázat erytrocyty, leukocyty a bakteriurii nepřímo zkouškou na nitrity (tab. 1). Při pozitivním nálezu pomocí proužků je nutno provést náročnější mikroskopické vyšetření. Použití diagnostických proužků však snižuje zbytečné požadavky na mikroskopické hodnocení. Proužky se uplatní i v případě, kdy se buněčné elementy rozpadnou vlivem nízké osmolality či vysokého pH moči, při dlouhém stání vzorku či při vyšší pokojové teplotě. Nález v močovém sedimentu je negativní, ale o přítomnosti rozpadlých erytrocytů a/nebo leukocytů může svědčit pozitivní nález při vyšetření testovacím proužkem. Pseudoperoxidasová aktivita hemoglobinu nebo aktivita leukocytárních esteráz přetrvává i několik hodin po uvolnění z buněk.

Tab. 1 Orientační vyšetření močového sedimentu pomocí diagnostických proužků

Diagnostický proužek (reakční zóna)	Ekvivalent při mikroskopickém vyšetření
Krev (hemoglobin / erytrocyty)	Erytrocyty, erytrocytové válce
Leukocyty	Leukocyty, leukocytové válce
Bílkovina	Válce hyalinní, voskové, granulární
Dusitany	Bakterie

Mikroskopické vyšetření močového sedimentu

Postup při mikroskopickém vyšetření

Příprava vzorku moči

- K mikroskopickému vyšetření močového sedimentu je odebírán střední proud první nebo druhé ranní moči. Doporučována je druhá ranní moč, neboť v prvním ranním vzorku bývají buněčné elementy poškozené nebo rozpadlé. Také výrazné snížení osmolality moči a alkalické pH snižuje výskyt formovaných elementů v důsledku jejich lýzy.
- Pro vyšetření močového sedimentu je nezbytné zpracovávat **čerstvou moč do 1 hodiny po odběru**. Prodlužování intervalu mezi odběrem moči a vyšetřením močového sedimentu je doprovázeno rozpadem a zánikem buněk.
- Vzorek moči dobře promícháme a poté do zkumavky odměříme 5 ml nebo 10 ml moči. Centrifugujeme při 400 g po dobu 5 minut, nejlépe při 4 °C. Poté opatrně odsajeme 9 dílů supernatantu; to znamená, že sediment je 10× koncentrovaný. Pokud pracujeme s obarveným preparátem (viz níže), přidáme barvivo v množství, které odpovídá 10 % celkového objemu.

Postup barvení

1. 50 µl barvicího roztoku (alcianová modř a pyronin B v poměru 1:1) rozředíme v 0,5 ml močového sedimentu a jemně promícháme.
 2. Po 5 minutách přeneseme 13 µl obarveného sedimentu na podložní sklíčko a překryjeme krycím sklíčkem o rozměrech 18×18 mm. Lze použít i větší objem obarveného vzorku s odpovídající velikostí krycího sklíčka.
- Vzorek prohlížíme nejdříve orientačně při zvětšení 100–200×, kdy můžeme posoudit rovnoměrnost rozdělení elementů a všimnout si vzácně se vyskytujících částic jako jsou válce a epitelové buňky. Poté přistoupíme k počítání elementů při zvětšení 400× minimálně v 10 náhodně vybraných zorných polích. Po přepočtu na původní objem moči se výsledky udávají jako průměrný počet částic v 1 µl moči. Vyšší přesnosti počítání elementů se docílí použitím komůrky (Bürkerova či jiné komůrky).

Možnosti mikroskopického vyšetření

K mikroskopickému vyšetření močového sedimentu se používá mikroskopie v procházejícím světle a technika fázového kontrastu, ve speciálních případech i mikroskopie s polarizačním filtrem.

Mikroskopie v procházejícím světle

Umožňuje hrubou orientaci nebo vyhledávání patologických nálezů. Při použití světelné mikroskopie **nebarvených preparátů** mohou uniknout při hodnocení hyalinní válce a bakterie. V nebarvených preparátech je velmi obtížná přesná identifikace leukocytů, makrofágů a renálních tubulárních buněk. Pro spolehlivé určení morfologie močových elementů se doporučuje **supravitální barvení**, které zdůrazní některé buněčné detaily. Pod pojmem supravitální barvení rozumíme barvení mokrého nefixovaného preparátu, v němž některé buňky ještě přežívají. Je doporučováno Sternheimerovo barvení, využívající barevného kontrastu modré a červené pomocí alciánové modři a pyroninu B. Alciánová modř vzhledem k výrazné afinitě k mukopolysacharidům barví povrch buněk a elementů, pyronin B proniká dovnitř buněk a barví zejména cytoplazmu.

2. Mikroskopie ve fázovém kontrastu

Je vhodnou metodou pro rychlé vyhodnocování nebarvených preparátů. Používá se k podrobnějšímu posouzení sedimentu, zejména lepšímu rozpoznání leukocytů, válců a krystalů a diferenciaci erytrocytů, včetně morfologických změn membrán. Dokonalejší zobrazení detailů umožňuje zvýšení kontrastu, který se dosahuje posunem fáze světelné vlny části paprsků.

3. Mikroskopie s polarizačním filtrem

Je vhodná k lepší identifikaci krystalů a tukových tělísek.

Součásti močového sedimentu a jejich hodnocení

V močovém sedimentu posuzujeme **orgánové** součásti, zastoupené především buňkami, popř. válcí, a **neorgánové**, mezi které řadíme krystaly. Dále si všímáme přítomnosti mikroorganismů a vyskytnout se mohou i různé artefakty. Hlavní součásti močového sedimentu jsou shrnuty v tabulce 2.

Tab. 2 Přehled hlavních součástí močového sedimentu

Buněčné elementy	krevní buňky	erytrocyty
		leukocyty
		lymfocyty
		makrofágy
	epitelie	renální tubulární buňky
		buňky přechodného epitelu
		dlaždicové epitelie
	nádorové buňky	
Válce	bezbuněčné	hyalinní
		granulované
		voskové
		tukové
	buněčné	erytrocytové
		leukocytové
		epitelové
		bakteriální
Mikroorganismy	bakterie	
	kvasinky	
	trichomonády	
	plísňe	
Krystaly		

Buněčné elementy

Leukocyty

- Nejčastěji jsou prokazovány **polymorfonukleární granulocyty**. Jsou to okrouhlé buňky (průměrná velikost 10 µm) s granulovanou cytoplazmou. Jádro je segmentované, ale často podléhá degenerativním změnám a je v tomto případě špatně odlišitelné od cytoplazmy. Někdy se špatně barví; pokud se obarví, je výrazně modré, zatímco cytoplazma bývá zbarvena do červena a červenohněda. Vzhled granulocytů ovlivňuje rovněž osmolalita moči. Často se shlukují. Nález je charakteristický pro infekci močových cest, pokud jsou současně přítomny i erytrocyty může jít o postižení glomerulů. Asi v 50 % současně s leukocyty nalézáme i bakterie. Eosinofily lze prokázat pouze při použití speciálního barvení. Falešně pozitivní nález může být způsoben kontaminací moči (vaginální sekret, nedodržení pokynů pro odběr moči – první proud).
- Výskyt **lymfocytů** v moči je spojen většinou s chronickými záněty ledvin, někdy s virovými infekcemi a dále s rejekcí ledviny po transplantaci. Lymfocyty mají homogenní jádro s tenkým okrajem cytoplazmy. Poměr jádra k cytoplazmě a hladká struktura cytoplazmy je nejlépe odliší od renálních tubulárních buněk.
- Někdy se můžeme setkat i s **makrofágy**. Jejich nález je poměrně častý u infekce močových cest.
- Referenční hodnoty:**

- ≤ 10 leukocytů/ μl moči,
- orientačně < 5 leukocytů/zorné pole.

Erytrocyty

- Přítomnost erytrocytů v moči je obvykle příznakem onemocnění ledvin či vývodných cest močových. Erytrocyty jsou menší než leukocyty. Jeví se jako bezjaderná diskoidní tělíska o průměrné velikosti asi $6\ \mu\text{m}$. V hyperosmolální moči, kde erytrocyty snadno ztrácejí intracelulární tekutinu, se snižuje jejich průměr a stávají se krepované až ostnité. Naopak v hypoosmolální moči tekutina do erytrocytů vstupuje, zvětšují se a mohou se rozpadnout. Při nízkém obsahu hemoglobinu jsou těžko rozpoznatelné a jeví se jako tzv. stíny.
- Ze vzhledu červených krvinek můžeme usuzovat na jejich původ. Při značném poškození glomerulární membrány je možný průnik nejen bílkovin, ale i erytrocytů. Při průchodu erytrocytu glomerulární membránou dochází k deformaci tvaru a změně struktury. Erytrocyty, které vykazují odchylky od diskoidního tvaru, se označují jako **dysmorfní**. Někdy mají tvar „pneumatiky“ (tzv. prsténčité čili anulární erytrocyty), jindy membrána erytrocytů vybíhá do měchýřkovitých výběžků, v tomto případě hovoříme o akantocytech. Zvýšený výskyt dysmorfních erytrocytů je typický pro postižení ledvinných glomerulů. Zastoupení dysmorfních erytrocytů ve více než 80 % svědčí o glomerulární hematurii a obvykle nalézáme současně i proteinurii. Pokud jsou ve více než 80 % zastoupeny izomorfní erytrocyty, jedná se o neglomerulární hematurii, kdy zdrojem erytrocytů je krvácení z močových cest nebo krvácení z prasklých cév při nádorech ledvin nebo při urolitiáze. Pro identifikaci dysmorfních erytrocytů je nutná mikroskopie ve fázovém kontrastu.
- Příčiny hematurie musí být vždy objasněny, zejména je třeba vyloučit nádorové onemocnění nebo závažnou glomerulopatii (glomerulonefritidu).
- Příčinou zvýšeného počtu erytrocytů v močovém sedimentu může být i extrémní fyzická námaha, užívání antikoagulantů nebo příměs menstruační krve.
- **Referenční hodnoty:**
 - < 5 erytrocytů/ μl moči,
 - orientačně < 5 erytrocytů/zorné pole.

Epitelie

Pocházejí z epitelové výstelky renálních tubulů a vývodných cest močových.

Renální tubulární buňky

- Jejich výskyt v močovém sedimentu je **vždy patologickým nálezem** a svědčí pro vážné poškození ledvin, zejména pro choroby postihující tubuly (akutní tubulární nekróza, akutní intersticiální nefritida). Jsou to relativně malé buňky (průměrná velikost $13\ \mu\text{m}$) jen o něco větší než leukocyty buď kulaté, nepravidelně polygonální, kubické nebo fasetované s hladkým, zpravidla excentricky uloženým (v barveném vzorku tmavomodrým) kulatým jádrem, bez jadérek. Vyznačují se granulovanou cytoplazmou, v barveném vzorku je červená. Zpravidla se vyskytují samostatně, někdy jsou ve shlucích nebo mohou tvořit válce.
- V nebarveném preparátu se těžko odlišují od buněk přechodného epitelu. Proto se někdy v laboratorní praxi užívá termín „malé kulaté epitelové buňky“. Mohou být zaměněny i za leukocyty.

Buňky přechodného epitelu

- Pocházejí z povrchných nebo hlubších vrstev přechodného epitelu vystýlajícího vývodné močové cesty. Není možná jejich lokalizace do určité části urogenitálního traktu. Častějším nálezem jsou buňky z povrchových vrstev, které jsou kulaté nebo ovoidní s kulatým nebo ovoidním jádrem lokalizovaným centrálně nebo lehce excentricky s viditelným jadérkem a s cytoplazmou, která je většinou jemně granulovaná (méně než u tubulárních buněk), granule bývá obvykle na periferii buňky, vzácně kolem jádra. Průměrná velikost je kolem $30\ \mu\text{m}$. Jejich nálezy svědčí obvykle o infekci dolních močových cest, zejména při současném výskytu leukocytů. Mohou se vyskytnout i v moči zdravých lidí.
- Buňky z hlubších vrstev jsou menší (průměrná velikost $17\ \mu\text{m}$), ovoidní a jejich tvar je mnohem variabilnější (tvar kyje, kladívek či buněk s ocásky). Častým nálezem jsou dvoujaderné buňky. Setkáváme se s nimi v moči pacientů s uroteliálními karcinomy či močovými konkrementy.

Dlaždicové epitelie

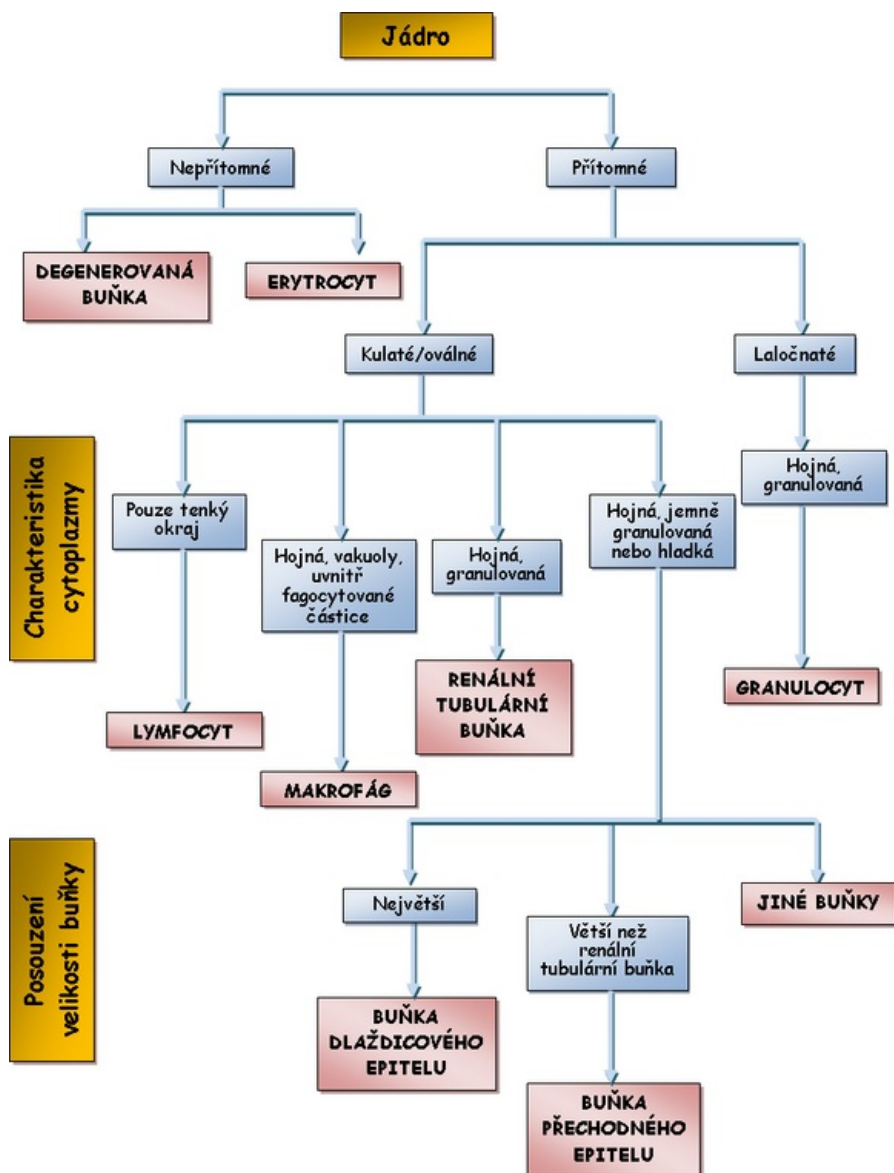
- Jsou největší buňky v močovém sedimentu (průměrná velikost $55\ \mu\text{m}$), obdélníkovitého až polygonálního tvaru s malým jádrem a bohatou cytoplazmou. Pocházejí většinou z uretry, případně z vaginy a jejich množství závisí na kvalitě provedeného odběru vzorku moči. Nacházejí se obvykle v moči žen při špatném kontaminovaném odběru, **nemají diagnostický význam**.

Nádorové buňky

- Nádorové buňky se mohou uvolňovat do moči u nádorů ledvin, vývodných cest močových a přídatných orgánů (např. prostaty). Je pro ně typický nepravidelný tvar jádra, které je v poměru k cytoplazmě zpravidla zřetelně větší. Bez barvení je přítomnost nádorových buněk obtížně prokazatelná (tab. 3).

Tab. 3 Základní morfologická charakteristika buněk močového sedimentu

Buněčný typ	Jádro	Cytoplazma
Erytrocyt	bezjaderný element	diskoidní tělíska
Granulocyt	segmentované, vícelaločnaté, jasně modré, někdy se barví špatně	granulovaná, obvykle se barví červeně
Makrofág	často rozbitá modrá jádra, nehomogenní chromatin	granulární, obvykle obsahuje části erytrocytů či jiného fagocytovaného materiálu
Lymfocyt	velké, hladké jádro, vyplňující téměř celou buňku	tenký okraj cytoplazmy bez granulací
Dlaždicová buňka	degenerované, malé (polygonální) lokalizované uprostřed	nevýrazná bohatá
Buňky přechodného epitelu superficiální	oválné nebo kulaté, zpravidla uložené ve středu buňky, chromatin jemně granulovaný, příležitostně se vyskytuje jadérko	jemně granulovaná cytoplazma, granule častěji na periférii buňky
Buňky přechodného epitelu hluboké	dobře definované, zřetelná jadérka	četné granule mohou být tmavě červené
Renální tubulární buňka	homogenní jasné, kulovité nebo oválné, zpravidla excentricky uložené	hruběji granulovaná hustá cytoplazma, často tmavě červená, uvnitř může obsahovat tukové částice



Válce

Válce jsou útvary cylindrického tvaru, vznikající v distálních tubulech a sběrných kanálcích ledvin. Matrix je tvořena **Tamm-Horsfallovým proteinem**, který je produkován tubulárními epiteliálními buňkami, jejichž povrch chrání. Za určitých okolností, jako je nízké pH, vysoká osmolalita, vysoké koncentrace proteinů, může Tamm-Horsfallův protein precipitovat a vytvářet odlitky tubulů, které jsou uvolňovány do moči. Při mikroskopickém vyšetření jsou popisovány jako válce. Do matrix válce se během precipitace může zabudovat i další materiál, např. buněčné elementy (leukocyty, erytrocyty, renální buňky), pigmenty (hemoglobin, bilirubin), krystaly a plazmatické bílkoviny. Válce jsou jediné elementy, které jsou **vždy renálního původu**, nemohou pocházet z vývodných cest močových. Morfologie válců závisí na průměru tubulů, ve kterých se utvářejí. V případě, že tubulus, v němž válec vzniká, je rozšířen v důsledku atrofie nebo obstrukce, vytvářejí se široké válce, typické pro selhání ledvin.

Podle vzhledu se válce klasifikují na:

- **bezbuněčné**

hyalinní,
granulované,
voskové,
tukové;

- **buněčné** (plocha válce je z více než 1/3 pokryta buňkami)

erytrocytové,
leukocytové,
epitelové,
bakteriální.

Průkaz buněčných válců v močovém sedimentu je vždy známkou patologického procesu v ledvinách (tab. 4).

Tab. 4 Přehled a diagnostický význam jednotlivých typů válců v močovém sedimentu'

Označení válce	Charakteristika	Diagnostický význam
Hyalinní	<ul style="list-style-type: none"> ▪ čisté proteinové odlitky tubulů ▪ tvořeny Tamm-Horsfallovým proteinem, málo lámou světlo, neresorbují vždy barvivo 	<ul style="list-style-type: none"> ▪ ojediněle se mohou vyskytovat u osob bez ledvinového onemocnění, např. po větší fyzické zátěži, při horečce nebo dehydrataci ▪ ve větším počtu může být jejich nález projevem proteinurie
Granulované	<ul style="list-style-type: none"> ▪ granula, která jsou uložena ve formě kapek v hyalinní matrix ▪ vznikají jako produkt rozpadu buněk (tubulárních nebo krevních) nebo proteinů 	<ul style="list-style-type: none"> ▪ vyskytují se u pacientů s proteinurií nebo poškozením tubulárních buněk ▪ patognomické pro glomerulární a tubulární ledvinová onemocnění
Voskové	<ul style="list-style-type: none"> ▪ vznikají z původně granulovaného válce úplným rozpadem zbytků buněk, takže ztrácí jakoukoliv vnitřní strukturu ▪ vývoj voskového válce trvá několik hodin ▪ mají homogenní strukturu, jsou široké, s jasně odlomenými konci, silně lámou světlo 	<ul style="list-style-type: none"> ▪ typické pro nemocné s ledvinovým selháním nebo ledvinovou nedostatečností ▪ „válce renálního selhání“ ▪ ukazatel závažné proteinurie
Tukové válce a válce z tukových buněk	<ul style="list-style-type: none"> ▪ na povrchu jsou tuková tělíska, tvořená triacylglyceroly nebo cholesterolem ▪ při výraznějším poškození glomerulární membrány mohou do moči přestoupit i lipoproteiny, které jsou zpětně vychytávány tubulárními buňkami, ty degenerují a vznikají z nich tuková tělíska, která mohou být zabudována do matrixu válce 	<ul style="list-style-type: none"> ▪ typické pro poškození glomerulů ▪ u nefrotického syndromu
Epitelové	<ul style="list-style-type: none"> ▪ na povrchu hyalinní matrix jsou zachyceny epiteliie odloupané z ledvinných tubulů 	<ul style="list-style-type: none"> ▪ vyskytují se u nemocných s poškozením tubulů
Erytrocytové	<ul style="list-style-type: none"> ▪ na povrchu matrix jsou nalepeny erytrocyty ▪ degenerací erytrocytů se mohou měnit na hemoglobinové válce 	<ul style="list-style-type: none"> ▪ svědčí pro hematurii renálního původu, protože válce se tvoří pouze v ledvinných tubulech
Leukocytové (granulocytové)	<ul style="list-style-type: none"> ▪ na povrchu hyalinní matrix jsou zachyceny především granulocyty 	<ul style="list-style-type: none"> ▪ jejich přítomnost je typická pro závažnou onemocnění ledvin bakteriálního či nebakteriálního původu ▪ průkazné pro renální původ leukocytů
Bakteriální	<ul style="list-style-type: none"> ▪ zřetelně granulované, velmi křehké 	<ul style="list-style-type: none"> ▪ jsou průkazem renálního původu bakterií ▪ velmi vzácné, neboť k jejich vzniku je nutné značné množství bakterií v ledvině

Mikroorganismy

Bakterie

- Za fyziologických okolností obsahuje moč bakterie v množství menším než 10^5 /ml. Mají vzhled malých kokovitých nebo tyčinkovitých útvarů, které se od ostatních elementů liší.
- Přítomnost bakterií může být také známkou nesterilně odebrané moči, neboť bakterie se při delším stání vzorku rychle množí.

Trichomonády

- Mají kruhovitý nebo oválný tvar s bičíky, vyznačují se rychlým nepravidelným pohybem, pokud jsou živé. Jejich častý nález je u současně probíhajícího zánětu pochvy.

Kvasinky

- Jsou o něco menší než erytrocyty, oválné, ale různě velké. Nacházíme je ve skupinách a někdy se seskupují ve formě řetízků. Jsou častým nálezem u diabetiků, u nemocných léčených imunosupresivními preparáty a někdy i po podávání antibiotik.

Krystaly

Vyšetření krystalů je nutno provádět v ranní moči ihned po jejím odběru. Nález krystalů, které se v močovém sedimentu vyskytují poměrně často, nelze přeceňovat. Výskyt krystalů může být následkem přechodného přesycení moči, např. při příjmu potravy bohaté na uráty nebo oxaláty, a je signálem pro zvýšení příjmu tekutin. *In vitro* dochází k vytvoření krystalů při ochlazení vzorku moči nebo při změnách pH. Nález krystalů za těchto okolností je klinicky nevýznamný.

- Častý je nález krystalů **kyseliny močové a amorfních urátů** v kyselé moči a **fosforečnanu amonno-hořečnatého** v alkalické moči při infekci močových cest.
- Detekce krystalů je významná u pacientů s urolitiázou. Jejich průkaz může naznačit, o jaký druh konkrementů se jedná. Z nálezů krystalů v moči nelze však činit závěry, že v močových cestách je konkrement stejného chemického složení. Opakovaný průkaz krystalů má význam zejména při kontrole pacientů po odstranění konkrementu nebo u pacientů s recidivou urolitiázy.
- Identifikace šestibokých krystalů **cystinu** podpoří diagnostiku cystinurie.
- Nález krystalů fosforečnanu amonno-hořečnatého společně s vysokým pH moči ukazuje na pravděpodobnost struvitových konkrementů.
- Záplava krystalů **šťavelanu vápenatého** je charakteristickým nálezem u otravy ethylenglykolem, jinak jsou tyto krystaly častým nálezem zejména u osob s vyšším příjmem rostlinné stravy a nemají vztah k tvorbě konkrementů. Jiným příkladem jsou krystaly kyseliny močové u urátové nefropatie.
- Přítomnost krystalů **leucinu a tyrosinu** doprovází těžké onemocnění jater. Také některé léky mohou být vylučovány ve formě krystalů, zejména při předávkování, dehydrataci nebo hypoalbuminemii. Vliv má i pH moči v závislosti na povaze léku.
- **Cholesterolové krystaly** jsou známkou těžkého poškození glomerulární membrány (tab. 5).

Tab. 5 Vybrané krystaly v močovém sedimentu

Druh krystalu	Typický tvar	pH moči			Klinický význam
		Kyselé	Alkalické	Proměnlivé	
Močany (uráty)	amorfní	+			<ul style="list-style-type: none"> ▪ u zdravých jedinců
Kyselina močová	různé tvary, "soudky", "rosety"	+			<ul style="list-style-type: none"> ▪ u zdravých jedinců ▪ při chemoterapii ▪ u dny
Močan amonný	kuličky, „trnová jablka“		+		<ul style="list-style-type: none"> ▪ u zdravých jedinců ▪ ve staré moči
Uhličitán vápenatý	kuličky uspořádané do tvaru činky		+		<ul style="list-style-type: none"> ▪ zdravých jedinců
Fosforečnan amonno-hořečnatý (triple fosfát)	tvar „víka od rakve“		+		<ul style="list-style-type: none"> ▪ při infekci močových cest ▪ struvitové konkrementy
Šťavelan vápenatý	„obálky“ (dihydrát), „piškoty“ – (monohydrát)			+	<ul style="list-style-type: none"> ▪ u zdravých jedinců ▪ otrava ethylenglykolem
Cholesterol	ploché destičky s odlomeným rohem			+	<ul style="list-style-type: none"> ▪ poškození glomerulární membrány
Cystin	šestiboké hranoly	+			<ul style="list-style-type: none"> ▪ cystinurie
Tyrosin	tenké jehličky ve snopečcích nebo v rozetách			+	<ul style="list-style-type: none"> ▪ onemocnění jater ▪ aminoacidurie
Leucin	olejovité kuličky			+	<ul style="list-style-type: none"> ▪ onemocnění jater ▪ aminoacidurie

Lipidy

- Lipidy mohou pronikat do moči porušenou glomerulární membránou ve formě plazmatických lipoproteinů. Lipoproteinové částice jsou větší než samotné bílkoviny, a proto je lipidurie spojena s těžkou proteinurií a signalizuje závažné poškození ledvin.
- Lipidy se vyskytují ve formě volných kapének izolovaných nebo ve shlucích; v tomto případě jejich přítomnost může být vyvolána kontaminací, např. čípky. Intracelulárně lokalizované tukové inkluze jsou známkou degenerativních změn buněk. Další formou jsou cholesterolové krystaly nebo tukové válce.

Další nálezy

- V močovém sedimentu můžeme dále zaznamenat pohyblivé spermie s dlouhým tenkým bičíkem, hlenová a fibrinová vlákna a různé kontaminující útvary, jako jsou vlákna toaletního papíru nebo různých textilií.

Kvantitativní vyšetření močového sedimentu podle Hamburgera

V indikovaných případech lze provádět kvantitativní vyšetření močového sedimentu podle Hamburgera, pomocí něhož se sleduje rychlost, s jakou jsou do moči vylučovány erytrocyty, leukocyty a válce. Pacient sbírá moč 3 hodiny. V krajním případě se toleruje odchylka ± 30 minut, kterou je třeba vzít v úvahu při výpočtu. Po skončení sběru se do 1 hodiny do laboratoře dodá celý objem nasbírané moči. Zároveň je nezbytné udat s přesností na minuty dobu sběru. V sedimentu se hodnotí počet erytrocytů, leukocytů a válců v 5 velkých čtvercích Bürkerovy komůrky.

Referenční hodnoty

- Erytrocyty do 2000/min, tj. 33 Er/s.
- Leukocyty do 4000/min, tj. 67 Leu/s.
- Válce do 60–70/min, tj. 1 válec/s.

Automatická analýza močového sedimentu

V současnosti jsou dostupné přístroje pro automatizované vyšetření močového sedimentu. Pracují na principu průtokové cytometrie nebo digitálního snímání částic.

Průtoková cytometrie

Průtoková cytometrie je laboratorní metodou, která umožňuje současné měření řady parametrů u velkého množství částic. Vedle hematologie se postupně začíná rozšiřovat její uplatnění při vyšetření močového sedimentu, které až dosud významně zatěžovalo laboratoře a kromě toho bylo zatíženo subjektivní chybou. Při průtokové cytometrii jsou částice označovány různými fluorofory a poté je buněčná suspenze hnána úzkou kapilárou. Při průchodu kapilárou se částice setkávají s paprskem světla, obvykle z laseru, který vybudí fluorescenci fluoroforů. Světlo laseru je buňkou rozptylováno. Nejčastěji měřenými parametry jsou **rozptyl světla pod malým úhlem**, který je přímo úměrný velikosti buněk – tzv. forward scatter, **rozptyl světla do velkého úhlu** tzv. side scatter, který poskytuje informaci o vnitřní struktuře částic, a fluorescence různé vlnové délky. Průtokový cytometr je plně automatizovaný analyzátor pro analýzu a identifikaci buněk a dalších elementů nativních močových vzorků.

Postup analýzy

- Při vyšetření močového sedimentu průtokovou cytometrií je moč po promíchání nasáta (0,8 ml), naředěna a je změřena vodivost.
- Následuje automatické obarvení močových elementů dvěma odlišnými fluorescenčními barvivy. Fenanthridinové barvivo barví nukleové kyseliny (oranžová fluorescence). Druhé používané barvivo – karbocyanin je určen k nabarvení negativně nabitých buněčných membrán, jaderných membrán a mitochondrií (zelená fluorescence).
- Obarvené částice procházejí kapilárou a jsou ozářeny laserovým paprskem, který je buňkou jednak rozptýlen a jednak je vybudena **fluorescence** fluoroforů. Současně se měří **elektrická vodivost** částic v kapiláře. Identifikace a počítání elementů je umožněno hodnocením fluorescence obou barviv společně s měřením rozptylu záření emitovaným laserem a naměřenou vodivostí.

Pomocí průtokového cytometru lze diagnostikovat **všechny buněčné elementy** – erytrocyty, leukocyty, bakterie a epitelové buňky. Kromě toho je schopen diferencovat některé klinicky významné modifikace jako jsou **izomorfní a dysomorfní erytrocyty**. Poskytuje informaci o přítomnosti **patologických válců**, které je však zapotřebí dále mikroskopicky vyšetřit. Prokazuje rovněž krystalické struktury, ale nerozliší jednotlivé typy krystalů, i v tomto případě je zapotřebí mikroskopické upřesnění. Průtokový cytometr není schopen diferencovat trichomonády. Počet erytrocytů, leukocytů, bakterií, plochých epitelů a válců je udáván v počtu elementů/ μ l. Pro zvýšení správnosti analýzy močového sedimentu je možno automaticky porovnat výsledky chemické analýzy pomocí diagnostických proužků, která je vyhodnocována reflexním fotometrem, a analýzy průtokovou cytometrií, tzv. cross-check. Shoda průtokové cytometrie s mikroskopií se pohybuje v rozmezí 80–90 %, shoda s diagnostickými proužky v 72–96 %. Průtoková cytometrie výrazně snižuje nutnost mikroskopických analýz, zlepšuje přesnost měření a usnadňuje standardizaci výsledků.

Digitální snímání částic

Při tomto způsobu automatické analýzy močového sedimentu je vzorek necentrifugované moči vháněn do planární kyvety. Částice přítomné v moči jsou mnohonásobně snímány pomocí digitální kamery a jejich snímky jsou porovnávány na základě jejich velikosti, tvaru a struktury s databází, která je součástí software přístroje.

Video k automatické analýze moči můžete shlédnout zde (<http://portal.med.muni.cz/clanek-10-automaticka-analyza-moce.html>).

Referenční hodnoty vyšetření moči

Chemické vyšetření

- pH 5–7.
- Relativní hustota 1,016–1,022.
- Bílkovina do 0,3 g/l.
- Glukosa negativní.
- Ketolátky negativní.
- Bilirubin negativní.
- Urobilinogen 3,2–16 µmol/l.
- Krev do 5/µl.
- Leukocyty do 10/µl.
- Dusitany negativní.

Sediment (kvantitativně)

- Erytrocyty < 33/s.
- Leukocyty < 67/s.
- Válce < 1/s, jen hyalinní.

Odkazy

Související články

- Interpretace nálezů v močovém sedimentu
- Vyšetření moči
- Vyšetření moči/Mikroskopické

Externí odkazy

- DASTYCH, M.. *Automatická analýza moči* [online]. ©2005. Poslední revize 2008, [cit. 16. 9. 2009]. <<http://portal.med.muni.cz/clanek-10-automaticka-analyza-moci.html>>.
- FIALOVÁ, L. a M VEJRAŽKA. *Základní vyšetření moči* [online]. ©2009. Poslední revize 2008, [cit. 7. 9. 2009]. <<https://el.lf1.cuni.cz>>.
- SEKK. *Atlas močového sedimentu* [online]. ©2001. Poslední revize 2002, [cit. 2018-04-17]. <<http://sekk.cz/atlas/>>.

Použitá literatura

- BURTIS, C.A. a E.R ASHWOOD. *Tietz Textbook of Clinical Biochemistry*. 2. vydání. Philadelphia : W.B.Saunders Company, 1994. ISBN 0-7216-4472-4.
- KOURI, T, et al. *Evropská direktiva pro analýzu moči. Komentovaný český překlad. Edukační CD-ROM*. První vydání. Pardubice : SEKK, 2000.
- KRAML, Jiří, et al. *Návody k praktickým cvičením z lékařské chemie a biochemie*. 2. vydání. Praha : Karolinum, 1999. 312 s. ISBN 80-246-0020-X.
- MASOPUST, J. *Klinická biochemie. Požadování a hodnocení biochemických vyšetření I. a II. část*. 1. vydání. Praha : Karolinum, 1998. ISBN 80-7184-650-3.
- RACEK, Jaroslav, et al. *Klinická biochemie*. První vydání. Praha : Galén – Karolinum, 1999. 316 s. ISBN 80-7262-023-1.
- SCHNEIDERKA, P., et al. *Kapitoly z klinické biochemie*. 2. vydání. Praha : Karolinum, 2004. 365 s. ISBN 80-246-0678-X.
- ŠTERN, P., et al. *Obecná a klinická biochemie pro bakalářské obory studia*. 1. vydání. Praha : Karolinum, 2005. 219 s. ISBN 978-80-246-1025-2.
- ZIMA, Tomáš, et al. *Laboratorní diagnostika*. 1. vydání. Praha : Galén – Karolinum, 2002. 728 s. ISBN 80-7262-201-3.

