

Záněty žaludku

Záněty žaludku (gastritidy) jsou definovány jako záněty žaludeční sliznice. Na slizničním povrchu se jeví jako *katarální záněty*, ve slizničním stromatu se jeví jako *záněty lymfoplasmocelulární*. Gastritidy mohou být **akutní** nebo **chronické**, které mají častější výskyt.

Akutní gastritida

Akutní gastritida je definována jako akutní zánětlivý proces, který se projevuje různými formami postižení žaludeční sliznice od **hyperemie** až po **eroze a vředy**. Tyto alterace mohou být příčinou akutního gastrointestinálního krvácení. Akutní zánět žaludku má přechodný charakter a jeho výskyt je značně nižší než u chronického zánětu.

Patogeneze

Mechanismus vzniku akutního zánětu žaludku není zcela jasný, v etiologii se uplatňují následující faktory:

- velké dávky nesteroidních protizánětlivých léků, např. aspirinu;
- nadměrná konzumace alkoholu;
- kouření;
- cytostatika;
- systémové infekce (např. salmonelóza);
- urémie;
- těžké stresové stavy (trauma, popáleniny, stavy po chirurgických operacích);
- ischemické poškození a šok;
- ionizační záření;
- mechanické trauma (např. nasogastrická intubace);
- produkty závadného jídla;
- nevhodná strava (zejména živočišné tuky, koření).

Morfologie

Akutní gastritida může být *lokalizovaná* nebo *difúzní* a makroskopicky se jeví od prostého překrvení sliznice až po tvorbu erozí. Hemoragie a eroze můžeme pozorovat endoskopem, tento stav je známý pod pojmem *akutní erozivní gastritida*. Mikroskopicky je sliznice překrvená, edematózní, stroma zánětlivě infiltrováno především **neutrofily**, ale mohou být i lymfocyty. V žaludečních jamkách je zjevná regenerace epitelu. Pokud pomine příčina, akutní gastritida se zhojí během několika dní s kompletní obnovou žaludečního epitelu. Pokud příčina přetrvává, může zánět přejít do chronicity.

Klinický obraz

Akutní gastritida může být zcela **asymptomatická** nebo jen s **mírnými příznaky**, jako je nauzea, bolesti, zvracení či hemateméza, meléna, ale také **fatální ztráta krve**. Akutní gastritida je jednou z hlavních příčin *hematemézy*, hlavně u alkoholiků.

Terapie

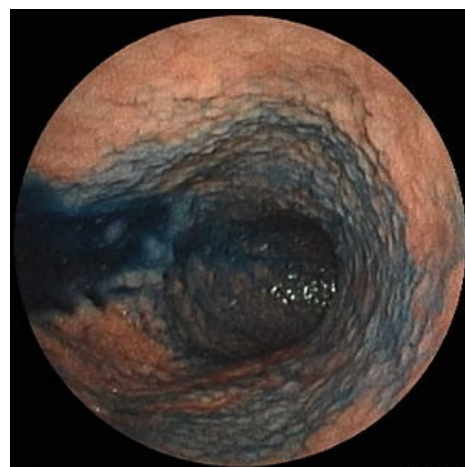
Terapie je symptomatická. Spočívá v dietních opatřeních, rehydrataci, pozvolné realimentaci. Při kolikovitých bolestech břicha lze podat analgetika se spazmolytickým efektem (například směs metamizol-pitofenon-fenpiverin 🚫, butylskopolamin 🚫); při nauce antiemetika (metoklopramid 🚫); antidiaroeika při průjmech (např. chloroxin 🚫), případně probiotika.

Chronická gastritida

Chronická gastritida je definována jako přítomnost chronických zánětlivých změn sliznice, které mohou vyústit v **slizniční atrofii a epiteliální metaplazii**. Obvykle nejsou přítomny eroze, jako je tomu u akutní gastritidy. Je pozoruhodné, že různé typy histologických variant chronické gastritidy se vyskytují typicky v různých částech světa.

Patogeneze

Nejdůležitější etiologická asociace je infekce bakterií *Helicobacter pylori*. Tento organismus je běžným patogenem s největším výskytem v rozvojových zemích. V oblastech, kde má infekce endemický charakter, je prokázáno trvalé nosičství. Většinu nosičů postihuje asociovaný bezpříznakový zánět žaludku.



Endoskopický obraz nodulární gastritidy

Typy chronických gastritid

Z morfologického hlediska je možno rozlišit: **povrchovou nebo hlubokou gastritidu** – rozlišení podle toho, do jaké výše slizničního vaziva zasahuje lymfoplasmocelulární infiltrát, povrchová gastritida je nejlehčí forma chronické gastritidy, při níž dochází k malým alteracím sliznice; **atrofickou gastritidu se ztrátou žaludečních žlázek** – částečná nebo kompletní – nejtěžší forma atrofické gastritidy, při níž jsou buňky žaludečních žlázek nahrazeny buňkami hlenovými; **atrofickou gastritidu s intestinální metaplázií** – náhrada žaludečního epitelu střevní sliznicí s pohárkovými, Panethovými buňkami a enterocyty – může být kompletní nebo inkompletní (**prekanceróza**).

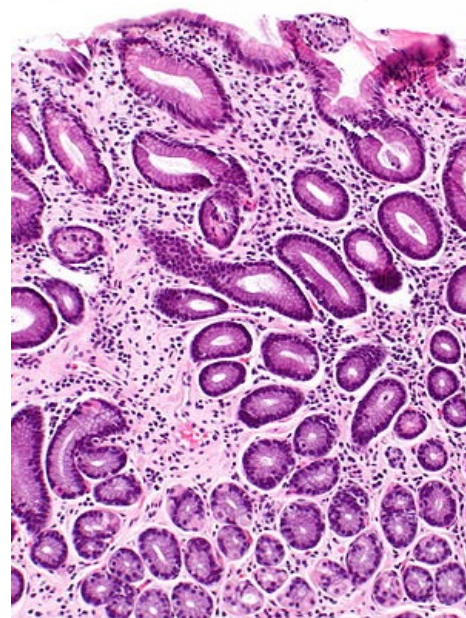
Z etiologického hlediska je možno rozlišit:

- **typ A - autoimunní** (protilátky proti parietálním buňkám a vnitřnímu faktoru) – postihuje tělo

Vzácnější formu chronické gastritidy představuje *autoimunitní gastritida*, jejíž příčinou je jednak **imunotoxický účinek lymfocytů** poškozujících parietální buňky, jednak produkce **protilátek proti parietálním buňkám** žaludeční sliznice. Autoimunitní poškození vede k destrukci a atrofii epitelu žaludku s průvodní **ztrátou kyseliny chlorovodíkové a vnitřního faktoru**, jež parietální buňky produkují. Deficit vnitřního faktoru pak může vyústit v *perniciózní anémii* a *achlorhydrii*. Nacházíme *hypergastrinémii*. Tento typ gastritidy postihuje typicky tělo žaludku, kde jsou lokalizovány hlavní a parietální buňky. Autoimunitní typ gastritidy se vyskytuje v oblastech Skandinávie a je asociován s jinými chorobami autoimunitního charakteru jako je Hashimotova thyreoidita a Addisonova choroba.

- **typ B - bakteriální** (infekce *Helicobacter pylori*) – postihuje antrum

Tento typ chronické gastritidy vzniká jako výsledek působení enzymů kolonizující bakterie *H. pylori* a uvolnění škodlivých chemických sloučenin neutrofilními granulocyty. Vlastní poškození sliznice je dvojího typu. Jednak se jedná o vysokou produkci kyseliny chlorovodíkové, která představuje nebezpečí vzniku *duodenálního vředu*, jednak poškození těla i antra (*pangastritida*) se slizniční atrofií epitelu, nízkou produkcí kyseliny chlorovodíkové a vysokým rizikem vzniku *adenokarcinomu*.



Intestinální metaplázie

Morfologie

Bez ohledu na příčinu a typ chronické gastritidy představují mikroskopické zánětlivé změny sliznice lymfoplasmocelulární infiltrát v lamina propria příležitostně doprovázený přítomností neutrofilů. Zánět může být doprovázený **ztrátou žlázek a slizniční atrofií**, kdy má sliznice hladký povrch. V těchto případech detekujeme bakterii *H. pylori* uhnížděnou v žaludečním hlenu. U autoimunitního typu gastritidy je nejvýraznějším rysem **ztráta parietálních buněk. Intestinální metaplázie** znamená náhradu žaludečního epitelu střevní sliznicí s pohárkovými, Panethovými buňkami a enterocyty. Později může nastat dysplázie epitelu, až přechod v **maligní adenokarcinom**.

Klinický obraz

Chronická gastritida se jeví většinou **asymptomaticky** nebo jen s **mírnými příznaky** jako např. bolesti v oblasti žaludku, nauzea a zvracení. Pokud je velká ztráta parietálních buněk u autoimunitního typu chronické gastritidy, nastává *hypochlorhydrie* nebo *achlorhydrie* a také *hypergastrinémie*. Pacienti s chronickou gastritidou způsobenou jinými příčinami mohou být hypochlorhydričtí, ale jelikož ne všechny jejich parietální buňky podlehly destrukci, nemusí být u nich vyvinuta achlorhydrie nebo perniciózní anémie. Chronická gastritida může být spojena se vznikem *peptického vředu* a *adenokarcinomu žaludku*. U většiny pacientů, kteří mají peptický vřed, byla prokázána přítomnost infekce *H. pylori*. Pro tyto pacienty je risk adenokarcinomu žaludku až pětikrát větší než u normální populace. U autoimunitního typu chronické gastritidy je risk adenokarcinomu mezi 2 až 4 %, což je lehce nad průměrem u normální populace.

Terapie

Při prokázání eradikace *Helicobacter pylori*, zejména při přítomnosti vředu. Další terapie je převážně symptomatická. Léčba autoimunitní gastritidy není známa, doporučuje se substituce vitamínu B₁₂.

Odkazy

Související články

- Chronická gastritis (preparát)
- Vředová choroba gastroduodena
- Crohnova choroba

- Ulcerózní kolitida
- Náhlé příhody břišní

Zdroje

- NEČAS, Emanuel. *Patologická fyziologie orgánových systémů. Část 2.* 2. vydání. Praha : Karolinum, 2009. ISBN 978-80-246-1712-1.
- KUMAR, Vinay, Abul ABBAS a Nelson FAUSTO, et al. *Robbins Basic Pathology.* 8. vydání. Philadelphia : Saunders/Elsevier, 2007. 946 s. ISBN 978-1-4160-2973-1.
- KLENER, Pavel. *Vnitřní lékařství.* - vydání. Galén, 2001. 949 s. s. 460-462. ISBN 9788072621019.