

Zhoubné nádory děložního hrdla

Zhoubné nádory děložního hrdla^[1] jsou invazivní léze vyvíjející se z prekanceróz za průměrnou dobu 10–15 let. Mají stejnou příčinu (většinou chronická infekce onkogenními HPV spojená s nedostatečnou imunitní odpovědí) a tím pádem i shodné rizikové faktory: rizikový sexuální život (promiskuita – více než 6 sexuálních partnerů za život, časná koitarché, sexuálně přenosné infekce – zejména chlamydie a HSV-2, hormonální antikoncepce, vysoký počet dětí), porucha buněčné imunity (imunosuprese, imunoinkompetence, HIV), kouření a nezodpovědný přístup k prevenci (nepravidelné prohlídky u registrujícího gynekologa a v rámci mamografického screeningu).

 *Podrobnější informace naleznete na stránkách Prekancerózy v gynekologii, Zhoubné nádory v gynekologii.*

Invazivní karcinomy děložního hrdla jsou preventabilní (vakcinace proti HPV, detekce ve stádiu prekancerózy) a jejich diagnostika je předmětem rozsáhlého screeningu (cytologie, kolposkopie).

 *Podrobnější informace naleznete na stránce Prevence gynekologických nádorů.*

Histologie


Spinocelulárních karcinomů je 75 %, adenokarcinomů je 25 %^[1]. Ostatní histologické typy jsou raritní.

Incidence

Stále vysoká roční incidence 18,5/100 000 žen^[2], informuje o nedostacích a možnostech zlepšení screeningu prekanceróz děložního hrdla (v zemích s dobrým screeningem 10/100 000^[1]).

Diagnostika

Časné fáze bývají asymptomatické. Nádor může krvácet, zvláště při styku. Pokud je přítomen výtok, je nahnědlé barvy v důsledku oxidace krve. Dalšími příznaky jsou bolest nebo hematurie. Proto je významná časná diagnostika, která je založena na preventivních prohlídkách spojených s cytologickým a kolposkopickým vyšetřením.

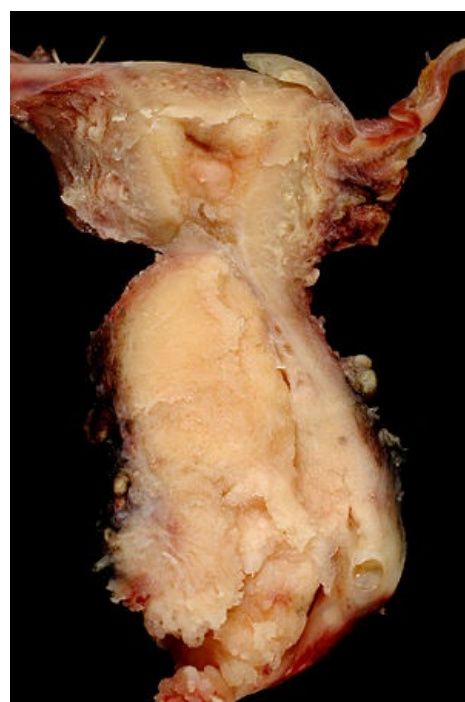 *Podrobnější informace naleznete na stránce Prevence gynekologických nádorů.*

Diagnózu potvrdí biopsie a následné histologické vyšetření.

Staging

Staging je podle TNM klasifikace nebo podle FIGO klasifikace:

- **T1, FIGO I** – nádor postihuje pouze děložní hrdlo:
 - 1a – mikroskopický nádor:
 - 1a1 – menší nebo rovno 3 mm,
 - 1a2 – 3–5 mm.
 - 1b – makroskopický nádor:
 - 1b1 – < 4 cm,
 - 1b2 – > 4 cm.
- **T2, FIGO II** – nádor zasahuje mimo dělohu:
 - 2a – na poševní klenby,
 - 2b – parametrium.
- **T3, FIGO III** – nádor postihuje pánevní stěnu nebo dolní 1/3 pochvy nebo způsobuje hydronefrózu:
 - 3a – dolní třetina pochvy,
 - 3b – pánevní stěna nebo hydronefróza.
- **T4, FIGO IVA** – nádor postihuje měchýř nebo rektum nebo zasahuje mimo malou pánev.



Spinocelulární karcinom děložního hrdla

Léčba

 *Podrobnější informace naleznete na stránkách Chirurgická léčba zhoubných gynekologických nádorů, Nechirurgická léčba zhoubných gynekologických nádorů.*

Liší se podle klinického stádia. V časných stádiích je léčba chirurgická, v pokročilých radioterapie. Pokud je nádor menší než 5 mm, je indikována prostá hysterektomie nebo fertilitu zachovávající konizace. Pokud je nádor větší než 5 mm, ale pouze v děložním hrdle, je indikována radikální hysterektomie dle Wertheima s pánevní lymfadenektomií nebo fertilitu zachovávající konizace či (radikální) trachelektomie, postihnou-li tyto výkony celý nádor. Zasahuje-li


nádor mimo hrdlo, je indikována radioterapie (brachyterapie s uterovaginálním aplikátorem ^{137}Cs nebo ^{192}Ir s afterloadingovým systémem a teleradioterapie z lineárního urychlovače nebo betatronu 50 Gy v dávce 2 Gy/den s možnými malými dávkami cis-platiny jako konkomitantní chemoradioterapie^[3]).

Odkazy

Související články

- Nádory děložního hrdla
- Zhoubné nádory v gynekologii
- Prekancerózy děložního hrdla
- Prevence gynekologických nádorů

Externí odkazy

- www.onkogyn.cz (<http://www.onkogyn.cz/>) (např. aktuální **TNM klasifikace**, jde o stránky *Onkogynekologického centra VFM*)
-  Lidský papillomavirus (<http://mefanet.lfp.cuni.cz/clanky.php?aid=186>)

Reference

1. ROB, Lukáš, Alois MARTAN a Karel CITTERBART. *Gynekologie*. 2. vydání. Praha : Galén, 2008. 390 s. s. 188–199. ISBN 978-80-7262-501-7.
2. Webový portál - Epidemiologie zhoubných nádorů v České Republice. *Report diagnózy: C53 - ZN hrdla děložního - cervicis uteri* [online]. ©2013 (data za rok 2010). [cit. 2014-02-19]. <<http://www.svod.cz/report.php?diag=C53>>.
3. FREITAG, Pavel. *Management zhoubných gynekologických nádorů* [přednáška k předmětu Gynekologie a porodnictví předstátnicová stáž, obor Všeobecné lékařství, 1. lékařská fakulta Univerzita Karlova v Praze]. Praha. 14.2.2014.