

Zhoubné nádory ovária

Zhoubné nádory ovárií^[1] jsou nejčastěji nádory z **povrchového epitelu** (90 %). Ze skupiny nádorů z **germinálních buněk** (2–3 % zhoubných) je nejčastějším zhoubným nádorem **dysgerminom**. Další zhoubné nádory jsou ze skupiny nádorů z **buněk stromatu a zárodečných pruhů**. Do ovárií metastazují nádory děložního těla, mamma karcinom, maligne lymfomy a nádory GITu (Krukenbergův nádor)^[1].

 *Podrobnější informace naleznete na stránce Ovariální nádory.*

Epitelové nádory se šíří zejména **implantačně** a lymfogenně^[2]. Dysgerminomy metastazují zejména **lymfogenně**, implantačně zřídka^[1].



Krukenbergův nádor ovária

Epidemiologie

Zhoubné nádory ovárií mají roční incidenci cca 11/100 000 žen^[3].

Diagnostika

Epitelové nádory jsou většinou asymptomatické a přijde se na ně jako náhodný nález při ultrazvukovém vyšetření. Důležité je také biochemické vyšetření tumor markeru CA-125. V pozdních stádiích se mohou projevovat hmatnou rezistencí, **ascitem**, přítomná bývá kachexie (facies ovarica), poruchy cyklu a krvácení. Může dojít k bolestivé torzi ovaria až k infarzaci nebo k výskytu subtorzní cysty.

U zárodečných nádorů je možná detekce α -fetoproteinu (AFP), hCG a karcinoembryonálního antigenu (CEA).

Sertoliho-Leydigův nádor (androblastom) produkuje androgeny, čemuž odpovídají klinické projevy. Estrogenně aktivní granulózový nádor může mít za projevy předčasnou pseudopubertu, nepravidelné menstruační krvácení a pod estrogenním vlivem se může vyvíjet i karcinom endometria se svými projevy.

Základem je ultrazvukové vyšetření, biochemické vyšetření *tumor markerů*, diagnostická a operační laparoskopie s prevencí maligního rozsevu po peritoneu (*endo-bag*) a následným histologickým vyšetřením.

Metastazování

- lymfogenně: pelvické a paraaortální lymfatické uzliny,
- hematogenně: plíce, játra, kosti, CNS.

Staging

Při stagingu se používá klasifikace TNM nebo klasifikace FIGO:

- **T1, FIGO I** – nádor ohraničen na vaječník (*1a* jeden vaječník, *1b* oba vaječníky, *1c* ruptura pouzdra a maligní buňky v ascitu/cytologii z peritonea),
- **T2, FIGO II** – nádor pouze v pánvi (*2a* děloha/tuba, *2b* ostatní tkáně, *2c* maligní buňky v ascitu/cytologii z peritonea),
- **T3, FIGO III** – nádor mimo pánev, metastázy na peritoneu (*NI* mizní uzliny, *3a* mikrometastázy, *3b* meta < 2 cm, *3c* meta > 2 cm),
- **M1, FIGO IV** – vzdálené metastázy.

Léčba

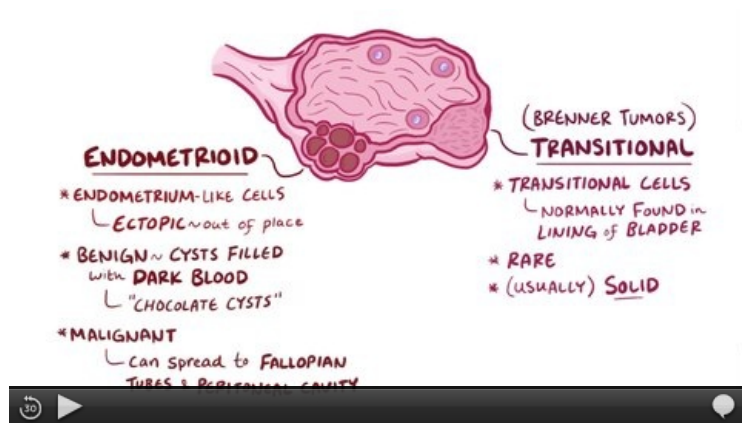
 *Podrobnější informace naleznete na stránkách Chirurgická léčba zhoubných gynekologických nádorů, Nechirurgická léčba zhoubných gynekologických nádorů.*

Léčba se liší podle histologického typu. Epitelové a neepitelové nádory s výjimkou dysgerminomu se léčí **chirurgicky**, často s velmi rozsáhlými výkony s cílem dosažení nulového makroskopického rezidua (R0)^[2]. **Chemoterapie** se používá adjuvantně (epitelové nádory paclitaxel + karboplatina 6–8 cyklů s intervalem 21 dní mezi cykly)^[4].

Radioterapie se u epitelových nádorů nevyužívá.

Dysgerminomy jsou velmi chemosenzitivní a radiosenzitivní. Pro menší pozdní komplikace se preferuje chemoterapie bleomycin, etoposid, cisplatina (BEP)^[1].

Souhrnné video



Video v angličtině, definice, patogeneze, příznaky, komplikace, léčba.

Odkazy

Související články

- Ovariální nádory
- Zhoubné nádory v gynekologii

Externí odkazy

- www.onkogyn.cz (http://www.onkogyn.cz/) (např. aktuální **TNM klasifikace**, jde o stránky *Onkogynekologického centra VFN*)
- Karcinom ovaria (http://mefanet.lfp.cuni.cz/clanky.php?aid=266)

Reference

- ROB, Lukáš, Alois MARTAN a Karel CITTEBART. *Gynekologie*. 2. vydání. Praha : Galén, 2008. 390 s. s. 206–211. ISBN 978-80-7262-501-7.
- CIBULA, David. *Management zhoubných gynekologických nádorů – chirurgická léčba* [přednáška k předmětu Gynekologie a porodnictví předstátnicová stáž, obor Všeobecné lékařství, 1. lékařská fakulta Univerzita Karlova v Praze]. Praha. 14.2.2014.
- Webový portál - Epidemiologie zhoubných nádorů v České Republice. *Report diagnózy: C56 – ZN vaječníku* [online]. ©2015 (data za rok 2012). [cit. 2015-11-11]. <http://www.svod.cz/report.php?diag=C56>.
- FREITAG, Pavel. *Management zhoubných gynekologických nádorů* [přednáška k předmětu Gynekologie a porodnictví předstátnicová stáž, obor Všeobecné lékařství, 1. lékařská fakulta Univerzita Karlova v Praze]. Praha. 14.2.2014.