

Zlomeniny žeber

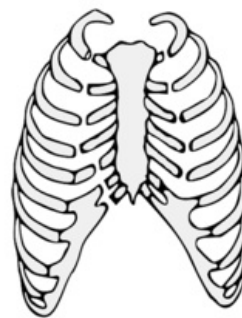
Zlomeniny žeber vznikají buď působením nepřímého násilí (dopravní nehody, crush-syndrom), které působí na celý hrudník a vede k zlomeninám v kolmé ose k působení tlaku, nebo vznikají přímým násilím na určitou oblast a zlomeninám v ní (úderý předmětem, pády, sportovní úrazy).

Můžeme rozlišovat vícečetné zlomeniny, které se vyskytují na jednom žebře (**segmentové zlomeniny**), nebo zlomeniny, které postihují několik žeber nad sebou (**sériové zlomeniny**).

Nejzávažnějším typem je potom tzv. **dvířková zlomenina**, kdy dochází k oboustrannému vylomení několika žeber za vzniku "dvířek" v hrudní stěně. Vylomená část následně způsobuje fenomén **paradoxního dýchání** – při výdechu dochází k jejímu vzestupu a při nádechu k jejímu poklesu. Toto vyklenování a propad jsou viditelné při pohybu hrudní stěny. Souvisí s měnícím se tlakem v interpleurálním prostoru.

Diagnostika zlomenin žeber

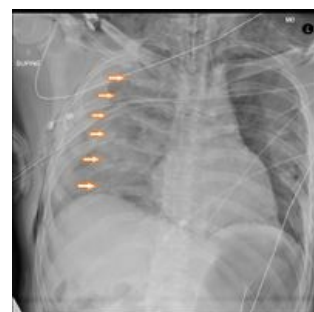Pacient s frakturami žeber má výrazné **bolesti**, které zjistíme už při pouhém stlačení hrudníku během příjmového vyšetření. Pacient nám místo zlomeniny sám přesně ukáže. Stejná **lokalizovaná** bolest je vyvolána i hlubokým nádechem nebo výdechem. Proto je u postižených **dýchání** velmi **povrchní**. Typická je **bradypnoe** pro bolest, někdy dráždivý **kašel** a **cyanóza**. Zlomeniny žeber jsou rozpoznatelné na nativním RTG snímku hrudníku. V nejasných případech může pomoci CT vyšetření. Na RTG snímku můžeme diagnostikovat také pneumothorax (splasknutí plíce k hilu, případně deformovaný plicní stín daný srůstem pleury s okolím) a hemothorax při přítomnosti více než 250 ml tekutiny (zastínění v oblasti kostofrenických úhlů). Jestliže se vyskytuje současně pneumohemothorax, tak je na hranici plynu a tekutiny viditelná hladinka.



Dvířková zlomenina – ztráta kontinuity určitého úseku s hrudním košem

Léčba zlomenin žeber

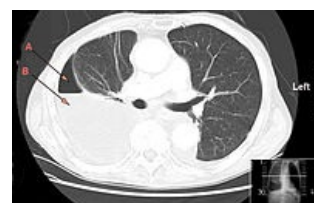K léčbě zlomenin žeber přistupuje hlavně **konzervativně**. Většinou formou **bandáže** nebo jiné fixace hrudníku. Doporučuje se poloha nemocného v polosedě (Fowlerova poloha), která usnadňuje dýchání. Zlomeniny žeber jsou velice bolestivé, proto se doporučuje **analgetická léčba** (opiáty, Codein), případně **obstřík** mezižebních nervů (lokální anestezie). Při výrazné cyanóze pacienta nebo zlomenině více než 5 žeber přistupujeme k umělé plicní ventilaci. **Operační řešení** za použití malých dlah volíme pouze u nestabilních hrudníků. Zlomeniny žeber se hojí přibližně 3–6 týdnů. Na RTG snímcích můžeme vidět ztlustění v oblasti původní zlomeniny, které je obrazem tvořícího se svalu. V době rekonvalescence se doporučuje dechové cvičení po poučení rehabilitačními pracovníky.



Sériová fraktura žeber na RTG

Komplikace zlomenin žeber

Často dochází k poranění plíce a vzniku pneumothoraxu nebo hemothoraxu. Při poranění tzv. sleziných žeber (9.–11. žebro vlevo) dochází často k poranění sleziny s rizikem vzniku hemoperitonea.



CT snímek hrudníku s hemopneumothoraxem: A- plyn, B- kapalina

Odkazy

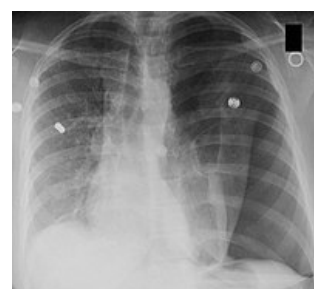
Související články

- Hemothorax
- Pneumothorax
- První pomoc při poranění hrudníku

Zdroj

Použitá literatura

- ZEMAN, Miroslav, et al. *Speciální chirurgie*. 2. vydání. Praha : Galén, 2006. 575 s. ISBN 80-7262-260-9.



Levostranný pneumothorax na RTG snímku hrudníku

