

# Zubní dřeň

**Zubní dřeň** je měkká růžová tkáň uložená v dřeňové dutině. Vyplňuje cavum pulpae a kořenový kanálek (*radix apicis dentis*). Skládá se z řídkého vaziva, ve kterém jsou uloženy nervy, krevní a mízní cévy, které jsou potřeba pro udržení vitality zubu. Zubní dřeň je ohraničena odontoblasty.

## Rozdělení

- Korunková část (*pulpa coronalis*) – obsahuje korunkovou část pulpy, vybíhá v rohy pulpy, přibližně odpovídá tvaru korunky.
- Kořenová část (*pulpa radicularis*) – je to složitý systém kořenových kanálků.

Rozhraní mezi nimi nazýváme **infundibulum**.

## Histologické složení

Dřeň je velmi bohatě vaskularizované a inervované řídké vazivo. Základní složkou pulpy je syncytium tvořené z fibroblastů, které vzájemně anastomozují. Vnější vrstvu dřeně tvoří odontoblasty, které vysílají výběžky (Tomesova vlákna) do dentinových tubulů. Kromě fibroblastů a odontoblastů pulpa obsahuje také malé množství histiocyty a plasmatické buňky. Další z buněk pulpy jsou tzv. **bipolární fibroblasty**, což jsou nediferenciované mezenchymové buňky uloženy podél cév. Fibroblasty produkují základní hmotu, která má v dětství konzistenci spíše rosolovitého vaziva, postupem věku fibrotizuje.

## Změny pulpy během života

- Stářím dochází k ubývání cév a nervů,
- naopak přibývají kolagenní vlákna na úkor vodnaté amorfní hmoty.
- Celkově se celá dřeňová dutina věkem zmenšuje, vlivem fyziologické tvorby sekundárního dentinu, popřípadě nefyziologicky tvorbou dentinu terciárního.

## Vrstvy pulpy

- **vrstva odontoblastů**
- **Weilova basální vrstva**
- **subodontoblastová vrstva** - bohatá na buňky
- **plexus Raschkow**

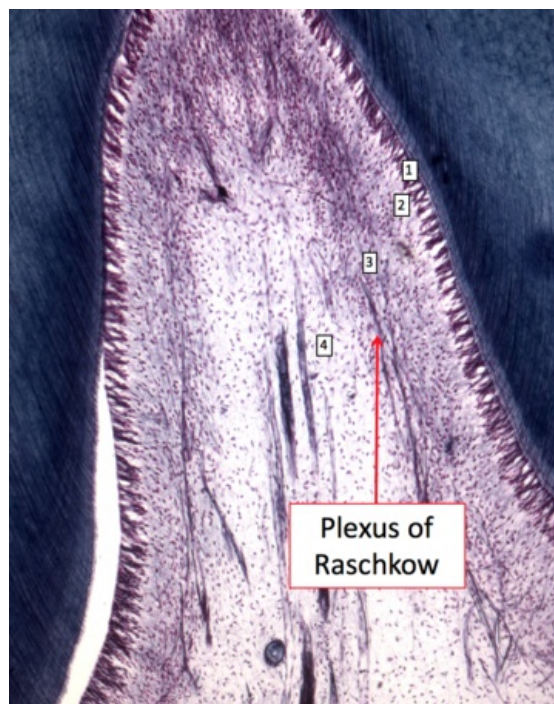
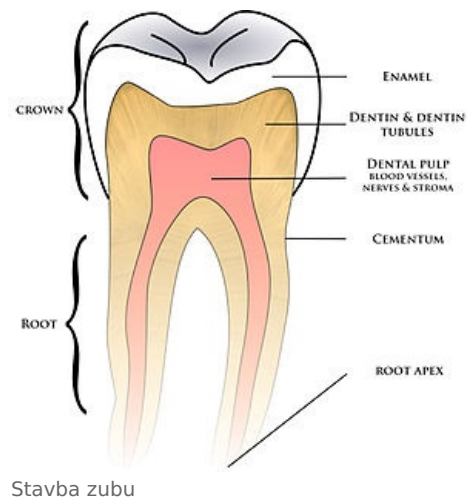
## Odkazy

### Související články

- Zuby
- Vnitřní granulom
- Gangréna pulpy

### Použitá literatura

- ČIHÁK, Radomír a Miloš GRIM. *Anatomie*. 2. upr. a dopl. vydání. Praha : Grada Publishing, 2002. 470 s. sv. 2. ISBN 80-247-0143-X.



1 - vrstva odontoblastů; 2 - Weilova basální vrstva - chudá na buňky; 3 - subodontoblastová zóna - vrstva bohatá na buňky; 4 - dřeňová dutina